

Síndrome de Austrian, reporte de caso

ALEJANDRA SALINAS G.^{1,a}, JUAN CONTRERAS R.²,
FERNANDO LANAS Z.^{1,3,4}, VÍCTOR NEIRA V.^{1,3},
MAURICIO SOTO^{2,b}, ABELARDO SILVA²,
JUAN CARLOS BAHAMONDES², ANDRÉS DÍAZ²

Austrian syndrome. Report of one case

Austrian syndrome is a triad characterized by pneumonia, meningitis and endocarditis, as a result of a Streptococcus pneumoniae bacteremia. We report a previously healthy 49 year-old male, who consulted at the emergency care unit with a history of one week of pleuritic pain, fever leading to an altered level of consciousness and seizures. A diagnosis of community-acquired pneumonia and meningitis was reached, isolating Streptococcus pneumoniae in the cerebrospinal fluid and blood cultures. Antibiotic treatment was started but the patient had an unsatisfactory response. During hospitalization a new heart murmur was found in the physical examination. An echocardiography was performed and a massive aortic valve insufficiency was found along with vegetations and a perforation of the same valve. The valve was replaced by a prosthetic one and the patient responded satisfactorily to the surgical and antibiotic treatment, without complications.

(Rev Med Chile 2017; 145: 1480-1484)

Key words: Endocarditis, Bacterial; Meningitis, Bacterial; Pneumonia, Pneumococcal.

¹Departamento de Medicina Interna, Universidad de La Frontera, Temuco, Chile.

²Departamento de Cirugía Cardiovascular, Hospital Hernán Henríquez Aravena, Temuco, Chile.

³Departamento de Cardiología, Hospital Hernán Henríquez Aravena, Temuco, Chile.

⁴Capacitación, Investigación y Gestión para la Salud basada en Evidencias, Universidad de La Frontera, Temuco, Chile.

^aResidente de Medicina Interna, Universidad de La Frontera, Temuco, Chile.

^bResidente de Cardiología, Universidad de la Frontera, Temuco, Chile.

Recibido el 10 de julio de 2016, aceptado el 5 de diciembre de 2016.

Correspondencia a:

Alejandra Salinas Gallegos
Departamento de Medicina Interna, Universidad de La Frontera.

Manuel Montt 115, Temuco
a.salinasgallegos@gmail.com

Síndrome de Austrian, cuyo nombre se debe al doctor Robert Austrian, médico estadounidense especialista en enfermedades infecciosas, quien describió la tríada característica, neumonía, meningitis y endocarditis, en el año 1957 y uno de principales investigadores en el siglo XX de *Streptococcus pneumoniae* (*S. pneumoniae*), el microorganismo causante de esta infrecuente condición clínica¹. Antes del descubrimiento de la penicilina, el *S. pneumoniae* era una de las etiologías más comunes de endocarditis, pero actualmente representa menos de 1%². El síndrome de Austrian es una rareza clínica que cursa habitualmente de forma aguda, se asienta generalmente sobre válvulas sanas, siendo la aórtica la afectada con más frecuencia y se desarrolla principalmente en pacientes con algún tipo de inmunodepresión¹. Presentamos el caso de un paciente sin factores predisponentes

que presentó este cuadro clínico con evolución satisfactoria.

Caso clínico

Varón de 49 años, sin antecedentes mórbidos conocidos, que consultó por síndrome febril de 7 días de evolución, asociado a dolor pleurítico, tos y expectoración, a lo que se adiciona disnea, crisis convulsiva y compromiso de conciencia agudo, por lo que fue atendido en el servicio de urgencia. La evaluación del paciente demostró gran compromiso del estado general, escala de Glasgow 11, mala mecánica ventilatoria, hipertensión con 170/90 mmHg, taquicardia regular de 130 lpm, febril con 38,3 °C, llene capilar de 2 segundos y en el examen neurológico destacaba rigidez de nuca, sin elementos de focalidad neurológica. Debido

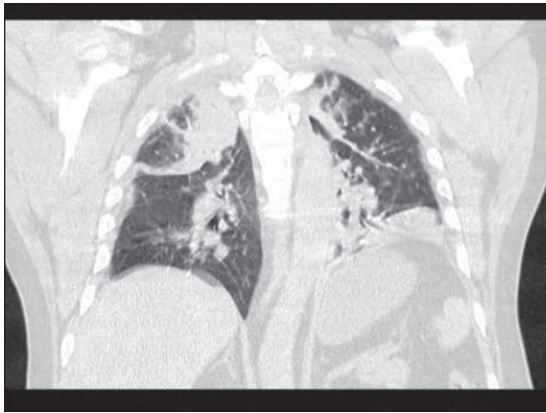


Figura 1. TAC de tórax, corte sagital: múltiples imágenes de consolidación alveolar en ambos campos pulmonares.

al compromiso, se conectó a ventilación mecánica, iniciando manejo de sepsis. Se realizaron exámenes, entre ellos hemocultivos, tomografía axial computada (TAC) de cerebro sin contraste que no mostró alteraciones estructurales y TAC de tórax donde se observaron múltiples imágenes de consolidación alveolar en ambos campos pulmonares (Figura 1).

El análisis de líquido cefalorraquídeo, cuyo aspecto fue turbio, con hipoglucorraquia de 1 mg/dl, leucocitos de 3.120 mm³ con 100% polimorfo nucleares, y tinción Gram escasas cocáceas Gram positivas, orientó a meningitis por *S. pneumoniae*, por lo que se inició tratamiento antibiótico de amplio espectro con ceftriaxona 2 g cada 12 h, dexametasona 10 mg cada 6 h por 4 días y tratamiento anticonvulsivante con levetiracetam intravenoso desde las primeras horas del ingreso al centro hospitalario.

Los análisis de laboratorio mostraron leucocitosis de 18.700 mm³ con predominio de neutrófilos con 17.780 mm³, sin anemia, plaquetas, función renal, hepática y electrolitos plasmáticos normales, proteína C reactiva elevada 28 mg/dL, gases de sangre arterial con pH de 7,36, PCO₂ 43 mmHg, PO₂ 48 mmHg, bicarbonato de sodio de 23 mmol/L, PaFi 96 y Elisa para VIH no reactivo. Se aisló *S. pneumoniae* en 2 hemocultivos periféricos y en el cultivo del líquido cefalorraquídeo, con CIM de 0,03 y 0,016 para penicilina y cefalosporinas, respectivamente, en ambas muestras, por la sensibilidad a penicilina demostrada se realizó

cambio de esquema antibiótico a penicilina G 4 millones cada 4 h intravenosa al cuarto día de iniciado el tratamiento antibiótico.

El resultado de los exámenes fue compatible con una infección bacteriana sistémica con foco meníngeo y pulmonar causada por *S. pneumoniae*, sin lesiones anatómicas encefálicas aparentes. El paciente evolucionó en buenas condiciones generales, con recuperación de la función respiratoria, se desconectó de ventilación mecánica a los 3 días, no obstante, persistía con alzas febriles y presión arterial diferencial alta. Reevaluado el paciente se encontró pulso celer y presencia de un soplo diastólico en foco aórtico de intensidad III/IV, aspirativo. Se realizó ecocardiograma transtorácico que evidenció cavidades cardíacas de tamaño conservado, ventrículo izquierdo con función sistólica y diastólica conservadas e imagen altamente sugerente de vegetación en válvula aórtica en base del velo coronario derecho por cara aórtica, móvil, de 1 cm de largo, asociado a insuficiencia aórtica leve a moderada. Dos días después se realizó ecocardiograma transesofágico prequirúrgico que corrobora los hallazgos compatibles con endocarditis, describiendo válvula aórtica tricúspide y en su velo coronario derecho lesión nodular pediculada de 9 mm de diámetro mayor e imagen compatible con perforación de dicho velo, identificándose reflujo severo; no se observaron abscesos ni flegmón perianular. El ventrículo izquierdo se encontraba dilatado, con un diámetro fin de diástole de 58 mm, con función sistólica conservada, mientras la válvula mitral se describió fina, sin vegetaciones, con reflujo leve en zona central, la válvula tricúspide y las cavidades derechas se describieron normales.

En este contexto se realizó cirugía cardíaca de reemplazo valvular aórtico a los 8 días desde su admisión en el centro hospitalario, manteniendo el tratamiento con penicilina luego de una semana de cobertura antibiótica. Se realizó el reemplazo valvular aórtico con válvula mecánica St Jude A19; en la macroscopía se observó válvula aórtica con velo derecho perforado y una vegetación de 8 mm de longitud. El cultivo del tejido valvular resultó negativo y la biopsia mostró degeneración inflamatoria. El paciente evolucionó favorablemente, completando 28 días de tratamiento antibiótico con cultivos intratratamiento a los 21 días negativos, por lo que se dio de alta con control ambulatorio.

Comentario

Las infecciones por *S. pneumoniae* son la primera causa de muerte por enfermedades inmunoprevenibles, estimaciones de la Organización Mundial de la Salud indican que son responsables de 1,6 millones de muertes al año. Los grupos en riesgo de desarrollar enfermedad neumocócica invasiva son los menores de 2 años, los adultos mayores y los inmunocomprometidos^{3,4}. A partir de 1964 se reportaron cepas de *S. pneumoniae* resistentes a penicilina y, posteriormente, el incremento de la resistencia a esta y otros antimicrobianos, ha generado un grave problema de salud pública especialmente en Estados Unidos de Norteamérica y en Europa, observándose con mayor frecuencia en niños menores de 6 años, cuyo mecanismo principal de resistencia es la mutación genética que provoca cambios en la afinidad de las proteínas de alto peso molecular transportadoras de penicilinas, causado por el uso irracional de antibióticos⁵⁻⁷.

La triada neumonía, meningitis y endocarditis secundaria a bacteremia fue descrita por primera vez en 1862 por Herchl tras la autopsia de 5 pacientes. En 1882, Netter volvió a poner de manifiesto dicha relación clínica, señalando una clara predisposición por la válvula aórtica. Robert Austrian, en 1957, comunicó un total de 8 casos, de los cuales 6 fallecieron, revelando que el desenlace fatal de estos enfermos era comúnmente la rotura de la válvula aórtica¹. Esta asociación, actualmente es una rareza clínica, no obstante, no existen datos acerca de su incidencia. En Latinoamérica se han reportado 6 casos en revistas científicas digitales, de los cuales, 3 describen pacientes sin antecedentes mórbidos previos, como el caso descrito en esta ocasión, pero todos ellos en pacientes añosos. Este es el primer caso de síndrome de Austrian reportado en Chile y en Latinoamérica es el caso con el paciente más joven sin morbilidad⁸⁻¹².

La fisiopatología no está clara, pero se cree lo causa una bacteremia por *S. pneumoniae* originada en cualquier foco, dentro de los más habituales los senos paranasales o neumonía, y luego el compromiso cardiaco con afectación de los otros sistemas por embolias¹³, esto explica que con el uso de la penicilina disminuyera el síndrome de Austrian, pero no las bacteremias por *S. pneumoniae*. De todos modos, no está del todo claro el motivo de la asociación de los compromisos cardiaco

y neurológico en el síndrome de Austrian, ni el orden preciso del compromiso de estos órganos.

Los factores de riesgo de desarrollar el síndrome de Austrian son, en su mayoría, condiciones inmunosupresoras, edades en los extremos de la vida, las enfermedades cardiovasculares como falla cardíaca y cardiomiopatías, la enfermedad pulmonar crónica como EPOC y asma, cirrosis, insuficiencia renal crónica, síndrome nefrótico, infecciones en senos paranasales y oído, infección por virus influenza AH1N1, diabetes, desnutrición, abuso en el consumo de alcohol, consumo de cocaína y drogas endovenosas, asplenia, infección por HIV, enfermedades malignas, embarazo, trasplantes, consumo crónico de esteroides, ausencia de vacunación contra neumococo y fístula de líquido cefalorraquídeo^{6,11,14}. En nuestro paciente no se conocían antecedentes mórbidos y el estudio no reveló otro diagnóstico.

El diagnóstico es clínico, asociando el compromiso infeccioso por *S. pneumoniae* de los tres órganos descritos previamente sin presentar necesariamente un orden específico. Las clásicas manifestaciones clínicas incluyen fiebre y neumonía aguda con insuficiencia cardíaca progresiva, asociado a síndrome meníngeo. Esta patología puede ser mortal si el tratamiento apropiado no se administra temprano¹⁴⁻¹⁶. En una revisión de 111 casos de endocarditis por *S. pneumoniae* de España publicada recientemente, se registró que el síndrome de Austrian parece ser un factor de mal pronóstico y estuvo presente en 43,5% de los pacientes con endocarditis por *S. pneumoniae* que murieron en esa serie, se reportó que neumonía fue la primera manifestación clínica del síndrome de Austrian en casi la mitad de los casos¹⁷.

El síndrome de Austrian se caracteriza por afectar principalmente a las cavidades izquierdas del corazón, especialmente la válvula aórtica y por presentar una gran agresividad, la destrucción valvular es casi constante^{1,12}. La endocarditis por *S. pneumoniae* afecta principalmente a las válvulas nativas, aunque los datos sobre las válvulas más comúnmente afectadas son contradictorios y varían entre las series¹⁷.

El perfil clínico es de una edad media de presentación de 52 años, con una frecuencia de 75% en hombres. Puede existir un retraso en el diagnóstico de la enfermedad hasta de 4 o 6 semanas. No es frecuente que existan lesiones cardíacas predisponentes. Más de la mitad de los pacientes

presentan una patología sistémica que los hace susceptibles a una infección¹⁸.

La presentación subaguda es una forma poco frecuente, que fue descrita por Austrian, siendo más habitual en los pacientes de mayor edad, en los que el curso de la enfermedad suele ser indolente¹⁹.

En cuanto a los exámenes para confirmar el diagnóstico cabe destacar la importancia del ecocardiograma, no obstante, la ausencia de vegetaciones valvulares en los registros de ecografía transtorácica es frecuente y llega al 50%¹⁷. Esto ocurre más frecuentemente en los pacientes de mayor edad, por lo que es crucial el papel de la ecocardiografía transesofágica, dada su mayor sensibilidad a la hora de detectar tanto las vegetaciones valvulares como las posibles complicaciones de esta endocarditis¹⁸.

El tratamiento de elección continúa siendo la penicilina, y se ha relacionado el descenso en la incidencia de endocarditis por *S. pneumoniae* con la efectividad del tratamiento antibiótico. La incidencia de bacteriemia, sin embargo, no ha descendido tanto como la endocarditis. Debido a los casos de resistencia moderada a penicilina, se han utilizado con éxito cefalosporinas de tercera generación, siendo excepcional el caso de una resistencia total en el que la vancomicina es el tratamiento de elección¹⁹. Dada la agresividad de la enfermedad, que produce una destrucción local importante, el tratamiento quirúrgico es necesario en la mayoría de los enfermos, al igual que ocurrió con nuestro paciente que desarrolló lesión valvular, a pesar de estar con tratamiento antibiótico adecuado. El manejo quirúrgico con reemplazo valvular debe llevarse a cabo tan pronto como sea posible para evitar el desarrollo de shock cardiogénico y la aparición de complicaciones asociadas, tales como isquemia cerebral por embolia cardíaca e insuficiencia cardíaca. El tratamiento médico ha sido suficiente únicamente en algunos casos de endocarditis mitral⁶. Los corticoides, uso de dexametasona, ha tenido éxito en el tratamiento de la meningitis por *S. pneumoniae* y podría ayudar a disminuir la tasa de mortalidad y morbilidad asociadas, no obstante, en el caso del síndrome de Austrian no está claro su rol benéfico final, ya que se asocia a otras condiciones que podrían verse agravadas con este medicamento²⁰. En el caso presentado se utilizó dexametasona en dosis estándar para meningitis por *S. pneumoniae* con buen resultado final.

A pesar del correcto tratamiento antibiótico y las medidas de soporte básico, el principal factor pronóstico de la enfermedad es la destrucción valvular, y esta es la principal causa de muerte¹. En la serie de Austrian, 5 de los 8 pacientes fallecieron por clínica secundaria a la destrucción valvular y el autor concluye que el tratamiento antibiótico sirve para mejorar la supervivencia, pero no como prevención de la rotura valvular, y que los pacientes que desarrollan dicha complicación tienen un mal pronóstico¹.

Las complicaciones más frecuentes de endocarditis por *S. pneumoniae* reportadas en la revisión española fueron insuficiencia cardíaca y embolias al sistema nervioso central (SNC). Embolia fuera del SNC se informó en 31 de los 111 pacientes, incluyendo la artritis séptica y endoftalmitis. La mortalidad fue mayor en los pacientes con mayores comorbilidades. Los factores de riesgo para la mortalidad identificados en el análisis univariado fueron embolia periférica, embolia SNC y meningitis¹⁷. La cirugía cardíaca fue un factor protector contra la mortalidad. El análisis multivariado demostró que los factores de riesgo independientes de mortalidad fueron la meningitis (OR 4,3) mientras que la cirugía valvular fue protector (OR 0,1)¹⁷. Todos los datos referidos de esta serie cuentan con diferencia estadísticamente significativa.

El síndrome de Austrian es una patología muy poco frecuente en la actualidad, pero cursa con alta letalidad que muchas veces se diagnostica cuando se evidencian complicaciones en una fase tardía. Es importante mantener una sospecha clínica alta especialmente ante signos de sepsis grave con sospecha de infección por *S. pneumoniae* con o sin factores predisponentes ya que un diagnóstico precoz, el inicio temprano de tratamiento antibiótico y el manejo quirúrgico oportuno son los únicos factores que han demostrado disminuir la mortalidad y mejorar el pronóstico de los pacientes.

Referencias

1. Austrian R. Pneumococcal endocarditis, meningitis and rupture of the aortic valve. *AMA Arch Intern Med* 1975; 99: 539-544. Disponible en: www.archinte.jamanetwork.com/journal.aspx. [Consultado el 12 de marzo de 2016].
2. Klein JO, Plotkin SA. Robert Austrian: 1917-2007. *Clin Infect Dis* 2007; 45 (1): 2-3. Disponible en: www.cid.

- oxfordjournals.org. [Consultado el 12 de marzo de 2016].
- Gladstone RA, Jefferies JM, Faust SN, Clarke SC. Continued control of pneumococcal disease in the UK - the impact of vaccination. *Journal of Medical Microbiology*. 2010; 60 (1): 1-8. Disponible en: <http://jmm.microbiologyresearch.org/>. [Consultado el 12 de marzo de 2016].
 - Tali-Maamar H, Laliem R, Bentchouala C, Touati D, Sababou K, Azrou S, et al. Serotyping and antibiotic susceptibility of *Streptococcus pneumoniae* strains isolated in Algeria from 2001 to 2010. *Médecine et Maladies Infectieuses*. Febrero de 2012; 42 (2): 59-65. www.elsevier.com. [Consultado el 12 de marzo de 2016].
 - Ruvinski RO. *Streptococcus pneumoniae*: Epidemiología y resistencia a antimicrobianos de las enfermedades invasoras en Latinoamérica. *Rev Chil Infectol* 2001; 18 (Supl 1): 10-4. Disponible en www.scielo.cl. [Consultado el 1 de octubre de 2016].
 - Johnson HL, Deloria-Knoll M, Levine OS, Stoszek SK, Freimanis Hance L, Reithinger R, et al. Systematic evaluation of serotypes causing invasive pneumococcal disease among children under five: the pneumococcal global serotype project. *PLoS Medicine* 2010; 7 (10): e1000348. Disponible en journals.plos.org. [Consultado el 12 de marzo de 2016].
 - Morejón García M. Neumococo resistente ¿alarma mundial. *Rev Cubana Med Gen Integr*. 1997; 13 (2): 166-169. Disponible en: www.scielo.cl. [Consultado el 1 de octubre de 2016].
 - Botta C, Marchisio E, Ferrero L, Perendones M, Goñi M. Síndrome de Austrian: Presentación de dos casos clínicos y revisión de la literatura. *Arch Med Int*. 2015; 37 (3): 127-30. Disponible en: www.scielo.cl. [Consultado el 1 de octubre de 2016].
 - Echeverri D, Vargas MÁ, Matta L, Rosso F, Segura JD. Infección invasiva por *Streptococcus pneumoniae*: reporte de caso de un paciente con síndrome de Austrian. *Biomedica*. 2015; 35 (1): 16-20. Disponible en: www.scielo.cl. [Consultado el 1 de octubre de 2016].
 - Midon Márcio E, Goldoni F, Souza Sylvian GR, Miyasato Jan NS. Síndrome de Austrian. *Arq Bras Cardiol* 2011; 97 (3): e50-e52. Disponible en: www.scielo.cl. [Consultado el 1 de octubre de 2016].
 - Angulo M, Grille P, Bagnulo H. Sepsis posesplenectomía: síndrome de Austrian como forma de presentación. *Rev Méd Urug* 2013; 29 (3): 195-198. Disponible en: <http://www.rmu.org.uy/>. [Consultado el 1 de octubre de 2016].
 - Wilbring M, Tugtekin S-M, Matschke K, Kappert U. Austrian syndrome in the context of a fulminant pneumococcal native valve endocarditis. *Braz J Infect Dis* 2012; 16 (5): 486-8. Disponible en www.scielo.cl. [Consultado el 1 de octubre de 2016].
 - Siles Rubio JR, Anguita Sánchez M, Castillo Domínguez JC, Ramírez Moreno A, Pavlovic D, Berjillos Cortés F, et al. Austrian Syndrome (endocarditis, meningitis and pneumonia caused by *Streptococcus pneumoniae*). Apropos of a rare case. *Rev Esp Cardiol*. 1998; 51:1006-8. Disponible en: <http://www.revespcardiol.org/>. [Consultado el 23 de marzo de 2016].
 - Aronin SI, Mukherjee SK, West JC, Cooney EL. Review of pneumococcal endocarditis in adults in the penicillin era. *Clin Infect Dis*. 1998; 26: 165. Disponible en www.cid.oxfordjournals.org. [Consultado el 23 de marzo de 2016].
 - Alhushki W, Rongkavilit C. Austrian syndrome associated with pandemic (H1N1) 2009 in child. *Emerg Infect Dis*. 2010; 16: 1493-5. Disponible en www.nc.cdc.gov. [Consultado el 23 de marzo de 2016].
 - Kan B, Ries J, Normark BH, Chang F-Y, Feldman C, Ko WC, et al. Endocarditis and pericarditis complicating pneumococcal bacteraemia, with special reference to the adhesive abilities of pneumococci: results from a prospective study. *Clin Microbiol Infect* 2006; 12: 338-44. Disponible en: www.clinicalmicrobiologyandinfection.com. [Consultado el 23 de marzo de 2016].
 - de Egea V, Muñoz P, Valerio M, de Alarcón A, Lepe J, Miró JM, et al. Characteristics and Outcome of *Streptococcus pneumoniae* Endocarditis in the XXI Century. *Medicine (Baltimore)*. 2015; 94 (39): e1562. Published online 2015 Oct 2. Disponible en: www.ncbi.nlm.nih.gov. [Consultado el 12 de marzo de 2016].
 - Kanakadandi V, Annapureddy N, Agarwal SK, Sabharwal MS, Ammakkanavar N, Simoes P, et al. The Austrian syndrome: a case report and review of the literatura. *Infection* (2013) 41: 695-700. Disponible en: www.link.springer.com. [Consultado el 12 de marzo de 2016].
 - Atkinson K, Augustine DX, Easaw J. Austrian syndrome: a case report and review of the literature. 2009: bcr03.2009.1724. Disponible en: www.ncbi.nlm.nih.gov. [Consultado el 12 de marzo de 2016].
 - du Cheyron D, Lesage A, Le Page O, Flais F, Leclercq R, Charbonneau P. Corticosteroids as adjunctive treatment in Austrian's syndrome (pneumococcal endocarditis, meningitis, and pneumonia): report of two cases and review of the literatura. *J Clin Pathol* 2003; 56 (11): 879-81. Disponible en: www.jcp.bmj.com. [Consultado el 12 de marzo de 2016].