

Hepatitis crónica y cirrosis por virus C pre y post trasplante hepático en una niña de 9 años

Sylvia Alegría Q¹, Erwin Buckel G², Mario Ferrario B², Sergio Ceresa O², Gladys Smok S³, Javier Brahm B².

Chronic hepatitis and cirrhosis caused by C virus before and after liver transplantation. Report of one case

We report a girl with a chronic hepatitis caused by C virus diagnosed at the age of nine, unsuccessfully treated with interferon and ribavirine. Two years later, she was subjected to a liver transplantation. She maintained elevated viral loads with a normal pathological study of the liver until 22 months after transplantation. She was treated again with combined antiviral therapy, for 6 months, without response and experienced a progressive deterioration liver function, dying three years after transplantation (Rev Méd Chile 2004; 132: 479-84).

(Key Words: Liver transplantation; Hepatitis C, chronic; Transplantation immunology)

Recibido el 10 de octubre, 2003. Aceptado en versión corregida el 23 de diciembre, 2003.

¹Unidad de Gastroenterología, Hospital Roberto del Río. ²Unidad de Trasplante, Clínica Las Condes. ³Departamento de Anatomía Patológica, Hospital Clínico Universidad de Chile. Santiago de Chile.

La historia natural de la infección crónica por el virus C de la hepatitis (VHC) en niños es poco conocida, a diferencia de los pacientes adultos, donde existen múltiples publicaciones que revelan una lenta progresión de la enfermedad y que al cabo de 20 a 30 años pueden desarrollar cirrosis hepática y hepatocarcinoma¹⁻³.

Por otra parte, la prevalencia de infección con el VHC en la población pediátrica general es bastante baja. Hasta 1992 (épocas previas a que se realizara investigación del VHC en los bancos de sangre), la principal vía de transmisión fue la postransfusional, siendo así grupos de alto riesgo

los niños politransfundidos, hemofílicos, con talasemia o con cáncer. Actualmente, la transmisión vertical parece ser la vía más frecuente de infección en el grupo pediátrico⁴.

La experiencia con terapia antiviral en niños con hepatitis crónica por VHC es limitada. En la presente publicación describimos el caso de una niña con hepatitis crónica por VHC, tratada con interferón-ribavirina y que posteriormente debió ser trasplantada, evolucionando con recurrencia de la infección y compromiso progresivo de su función hepática.

CASO CLÍNICO

Correspondencia a: Dra. Sylvia Alegría Quevedo. Departamento de Pediatría y Cirugía Infantil, Campus Norte, Facultad de Medicina, Universidad de Chile. Profesor Zañartu 1085. E mail: silviaalegría@entelchile.net

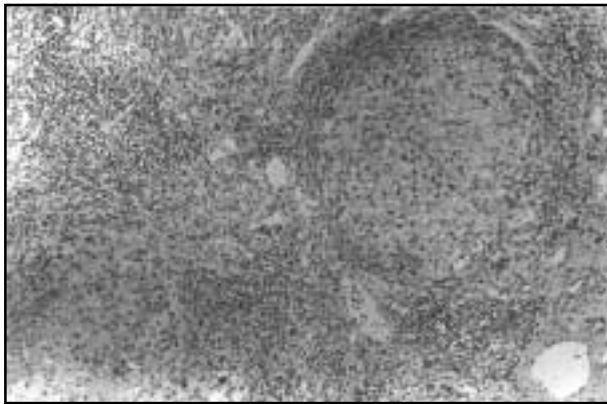
Niña nacida de un embarazo de 26 semanas de gestación, con un kilo de peso al nacer, que evolucionó con un síndrome de dificultad respira-

toria y bronconeumonía, requiriendo ventilación mecánica durante 38 días y varias transfusiones sanguíneas durante ese período. Posteriormente, su desarrollo pondero-estatural y neurológico fueron completamente normales y sin patologías importantes.

A la edad de nueve años presentó compromiso del estado general, inapetencia, coluria, acolia y prurito intenso, demostrándose los siguientes exámenes: bilirrubinemia total (BT) 4,6 mg/dL, bilirrubinemia directa (BD) 2,7 mg/dL, transaminasa oxalacética (GOT) 161 U/L (VN=4-20), transaminasa pirúvica (ALT) 194 U/L (VN=2-18), fosfatasa alcalinas (FA) 122 U/L (VN <390 U/L), gammaglutamiltranspeptidasa (GGT) 28 U/L (VN=11-49) y protrombinemia 84%. Los marcadores virales de hepatitis mostraron IgM VHA(-), HBsAg(-) y Anti VHC(+). Después de 4 meses de evolución, fue derivada a nuestra unidad para su estudio y tratamiento.

En su evaluación inicial destacó una niña con buen estado general y nutricional, peso 28.800 g, talla 130 cm, ictérica, con telangetasias aracniformes en mejillas, hepatomegalia y soplo sistólico.

La carga viral del VHC fue >850.000 UI/ml (*Amplicor HCV MonitorTM*, Roche, NJ, USA.) y el genotipo era Ia. La electroforesis de proteínas fue normal, células de lupus(-), ceruloplasmina 24,7 mg/dL (VN=16-34) y VIH(-). Los anticuerpos antinucleares, antimúsculo liso, antimitocondriales, antitiroideos y antitiroglobulinas fueron negativos. Se realizó una biopsia hepática, que demostró hepatitis crónica con fibrosis en puente, que esbozaba la presencia de nódulos (Figura 1). Su evaluación cardiológica concluyó una insuficiencia mitral leve.



Se inició tratamiento con interferón (IFN) α -2b 3-MU, administrado en forma subcutánea tres veces por semana y ribavirina oral 16 mg/kg/día en dos dosis. La paciente evolucionó con pequeñas alzas térmicas después de la administración del interferón, que cedían con paracetamol, no presentando complicaciones hematológicas. Después de 6 meses se suspendió el tratamiento, por persistir con transaminasas elevadas y carga viral alta sin modificación (Figura 2).

Al año de seguimiento se realizó una ecografía de control que demostró hepatomegalia, dilatación de la vía biliar intrahepática, vesícula biliar dilatada con paredes engrosadas y litiasis en su interior, realizándose colecistectomía y biopsia hepática la que reveló una cirrosis.

A los 11 años de edad presentó insuficiencia hepática e hipertensión portal, con hiperbilirrubinemia, prurito y ascitis refractaria al tratamiento con furosemida y espironolactona, realizándose un trasplante hepático en julio de 1997. Recibió ciclosporina, prednisona y azatioprina como terapia inmunosupresora, presentando rechazo celular agudo al mes del trasplante, respondiendo satisfactoriamente a metilprednisolona en bolos.

Evolucionó con elevación persistente y moderada de FA, ALT y GGT, con carga viral seriada desde los 10 meses postrasplante >850.0000 UI/mL. El estudio histológico hepático, repetido a los 12 y 18 meses postrasplante fue normal, pero a los 22 meses se evidenció una discreta fibrosis, con escaso infiltrado inflamatorio linfocitario y un acúmulo linfoide aislado, lámina limitante respetada y conductos biliares y vasos sanguíneos normales. En el lobulillo se observaron acúmulos de linfocitos intrasinusoidales y escasos cuerpos acidófilos (Fi-

FIGURA 1. Hígado explantado. Se observa reemplazo de la estructura lobulillar por nódulos de regeneración envueltos por tejido fibroso. En espacios porta remanentes (inferior, derecha) y en tabiques fibrosos se encuentra infiltrado inflamatorio y acúmulos linfoides; hay actividad de interfase en focos aislados en la lámina limitante del nódulo cirrótico (HE, 40x).

gura 3). Se decidió iniciar tratamiento con IFN α -2b 3-MU tres veces por semana y ribavirina 16 mg/kg/día en dos dosis, persistiendo alteración de las pruebas bioquímicas y elevación de carga viral, por lo cual se suspendió el tratamiento a los 6 meses (Figura 4).

Posteriormente, la paciente presentó compromiso progresivo de su función hepática, falleciendo por insuficiencia hepática a los 3 años de ser trasplantada. No se pudo realizar biopsia hepática *post-mortem*, ni necropsia, por negativa de los padres.

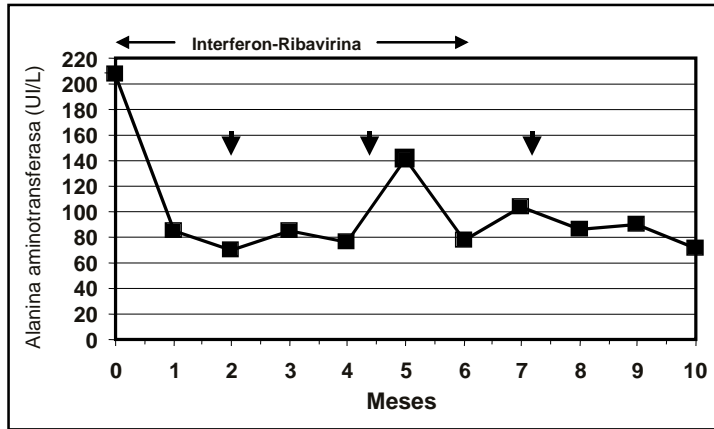


FIGURA 2. Tratamiento con Interferón-Ribavirina Pretrasplante (Alanina aminotransferasa valor normal: 2-18 UI/mL) ↓: RNA-VHC >850,000 UI/ml.

FIGURA 3. Biopsia hepática por punción. Espacio porta expandido por infiltrado inflamatorio linfocitario y un acúmulo linfoide; actividad de interfase en pequeños focos. Conductores biliares y vasos sanguíneos, normales (HE, 40x).

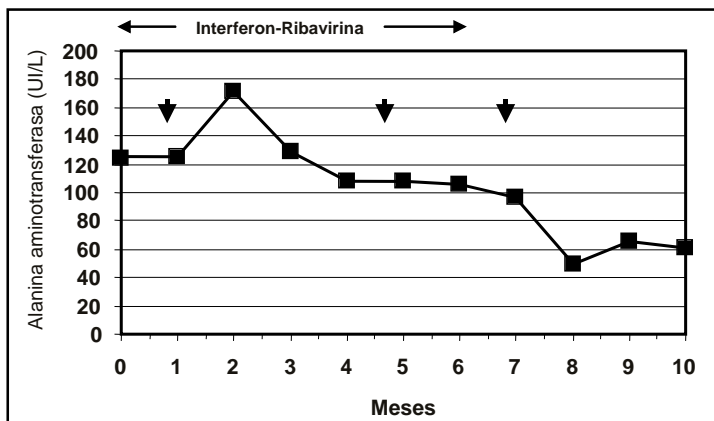
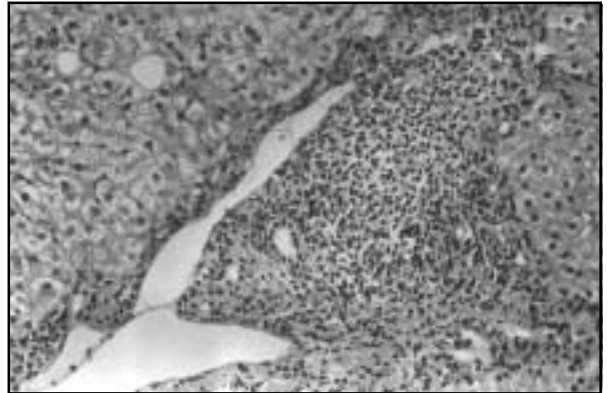


FIGURA 4. Tratamiento con Interferón-Ribavirina postrasplante (Alanina aminotransferasa valor normal: 2-18 UI/mL) ↓: RNA-VHC >850.000 UI/ml.

DISCUSIÓN

Se considera a la población infantil como un buen modelo de estudio de la historia natural de la infección con el VHC, dado que generalmente se conoce el momento de la infección y no tienen otros cofactores (alcohol, coinfección VHB, etc).

En nuestra paciente, el diagnóstico de daño hepático crónico por virus C de la hepatitis fue realizado a los 9 años de edad, que coincide con el tiempo de adquirida la infección, ya que la niña recibió múltiples transfusiones en el período de recién nacida, la madre era VHC(-) y durante su evolución no tuvo otros factores de riesgo.

El daño hepático crónico precoz en niños ha sido descrito en escasas oportunidades. Sumazaki⁶ publicó el caso de una niña de 15 años de edad portadora de agamaglobulinemia, que desarrolló un daño hepático crónico a los 5 años de evolución. Por otra parte, Zancan⁷ describió una niña india que a los 3 meses recibió una transfusión por anemia, a los 4 meses fue tratada por una tuberculosis y a los 28 meses de edad desarrolló una cirrosis hepática por VHC.

La evolución de la infección de VHC postransfusional parece ser más favorable en la población infantil. Vogt et al⁸ estudiaron 458 niños con un promedio de edad de 2,8 años, quienes habían recibido transfusiones de sangre durante una cirugía cardíaca antes de la implementación de exámenes de detección de VHC en los bancos de sangre. Después de 17 años de la intervención quirúrgica, 67 (14,6%) niños fueron positivos para anticuerpos anti VHC y en un período promedio de 19,8 años postcirugía, en 30 (55%) de los 67 pacientes se había negativizado el ARN de VHC. La biopsia hepática fue realizada en 17 pacientes ARN VHC positivos, de los cuales 14 tenían inflamación leve, 2 fibrosis periportal y sólo un caso presentaba cirrosis. Estos tres últimos pacientes tenían otros factores de riesgo, 2 con falla cardíaca congestiva y un caso infección con VHB.

Por otra parte, existen otros estudios en niños que han adquirido el VHC por transfusión en que se ha realizado un seguimiento entre 6 y 11 años, observándose que la enfermedad hepática se caracterizó por ser más asintomática, presentar bajos niveles de transaminasas y menor carga viral que los pacientes adultos^{9,10}.

Los estudios histopatológicos confirman que la enfermedad es leve en la mayoría de los niños, la cual progresaría con la edad y con el tiempo de evolución de la infección¹¹⁻¹⁵.

A pesar de considerarse relativamente benigna la evolución de la infección en niños transfundidos, en nuestro caso su evolución fue rápidamente progresiva y a los 9 años de edad presentó un daño hepático importante, por lo cual se decidió iniciar tratamiento combinado de interferón-ribavirina.

Existen pequeñas series de niños portadores de hepatitis crónica por VHC tratados con diferentes dosis de interferón, con respuestas muy variables al tratamiento (8-50%)¹⁶⁻²³. Jacobson et al⁵ realizaron un análisis de 19 artículos publicados sobre niños tratados con interferón, observándose una respuesta sostenida sólo en 36% (0-76%). La respuesta fue menor en los niños que presentaban infección con el genotipo I que con los otros genotipos (27% v/s 70% respectivamente).

En pacientes adultos se ha observado una mayor respuesta al tratamiento combinado con ribavirina-interferón^{24,25}. En niños existe solo un estudio de 9 casos que recibieron terapia combinada (ribavirina 15 mg/kg/día más interferón 3 mU/m² en forma subcutánea) 3 veces a la semana durante 12 meses, que se compararon con 8 casos tratados sólo con interferón, en la misma dosis, por 12 meses. Se observó un porcentaje mayor de respuesta con el esquema combinado (50% v/s 30% al final del período de tratamiento), disminuyendo levemente a través de 1 año de seguimiento postratamiento (41,7% v/s 30% respectivamente)²⁶.

En nuestra paciente, a pesar de la terapia combinada, no se observó respuesta bioquímica ni virológica durante los 6 meses de tratamiento, siendo necesario realizar un trasplante hepático debido a una insuficiencia hepática progresiva.

No existen experiencias publicadas sobre la realización de un trasplante hepático en niños portadores de VHC y tampoco se conoce la recurrencia viral y su evolución postrasplante. En una serie presentada por McDiarmind²⁷, del total de los niños trasplantados en el Centro Médico de Los Angeles, Universidad de California, 321 niños han sobrevivido por más de un año. De éstos, 117 pacientes recibieron un trasplante hepático entre los años 1984 y 1996 (era previa a los test de

screening para VHC), 12 de los cuales desarrollaron una enfermedad hepática *de novo* por VHC con un promedio de tiempo postrasplante de 8 años. En estos casos los síntomas fueron mínimos y el diagnóstico se realizó por exámenes de rutina. Todos los pacientes fueron tratados sólo con interferón, 4 de los cuales desarrollaron una falla hepática rápidamente progresiva a los 3-6 meses requiriendo un trasplante urgente. De éstos, tres fallecieron entre los 7 a 23 meses postrasplante y el cuarto paciente no desarrolló evidencia de reinfección. Nuestra paciente evolucionó con elevación de las transaminasas y cargas virales siempre elevadas y el estudio histológico del tejido hepático fue normal hasta los 22 meses postrasplante. Luego se evidenció la presencia de daño hepático (hepatitis crónica), reiniciándose la terapia antiviral combinada, sin ninguna respuesta, siendo su evolución rápidamente progresiva y falleciendo a los 3 años postrasplante.

Los factores agravantes de la progresión de la recurrencia del VHC postrasplante dependerían de

las características del virus (genotipo-carga viral) y del huésped. La recurrencia de la infección en pacientes trasplantados adultos es elevada^{28,29} y la severidad de la enfermedad postrasplante al parecer dependería del grado de inmunosupresión. En el grupo pediátrico, el estado inmunológico, el cual puede alterarse por una enfermedad de base y por la edad precoz en que se adquirió la infección, jugaría un rol importante en la incapacidad del sistema inmune de liberarse de la infección. En cambio, en los adultos la exposición a otros virus o agentes tóxicos como el alcohol, el uso de drogas endovenosas y la sobrecarga de hierro, son los principales factores que determinan la recurrencia.

En resumen, presentamos este caso excepcional de infección crónica por VHC, con una evolución rápidamente progresiva produciendo un daño hepático severo que no respondió a la terapia antiviral teniendo un desenlace fatal. Probablemente en nuestro caso jugó un rol importante su condición de inmunosupresión, elevada carga viral y la agresividad del genotipo 1a.

REFERENCIAS

1. DI BISCEGLIE A, GOODMAN Z, ISHAK K, HOOFNAGLE J, MELPOLDER J, ALTER H. Long term clinical and histopathological follow-up of chronic posttransfusion hepatitis. *Hepatology* 1991; 14: 969-74.
2. HASAN F, JEFFERS L, DE MEDINA M, RAJENDER REDDY K, PARKER T, SCHIFF E ET AL. Hepatitis C, associated hepatocellular carcinoma. *Hepatology* 1990; 12: 589-91.
3. LAGGING L, WESTIN J, SVENSSON E, AIRES N, DHILLON AP, LINDH ET AL. Progression of fibrosis in untreated patients with hepatitis C virus infection. *Liver* 2002; 22: 136-44.
4. BORTOLOTTI F, RESTI M, GIACCHINO R, CRIVELLARO C, ZANCAN L, AZZARI C ET AL. Changing epidemiologic pattern of chronic hepatitis C virus infection in Italian children. *J Pediatr* 1998; 133: 378-81.
5. JACOBSON KR, MURRAY K, ZELLOS A, SCHWARZ KB. An analysis of published trials of interferon monotherapy in children with chronic hepatitis C. *J Pediatr Gastroenterol Nutr* 2002; 34: 52-8.
6. SUMAZAKI R, MATSUBARA T, AOKI T, NAGAI Y, SHIBASAKI M, TAKITA H. Rapidly progressive hepatitis C in a patient with common variable immunodeficiency. *Eur J Pediatr* 1996; 155: 532-4.
7. ZANCAN L, STRAFELLA S, BRUGIOLO A, MALUSA T, D'AMORE E. Chronic hepatitis C virus infection in childhood and early cirrosis: It is possible? *J Pediatr Gastroenterol Nutr* 2000; 30: 350-2.
8. VOGT M, LANG T, FROSNER G, KLINGLER C, SENDL A, ZELLER A ET AL. Prevalence and clinical outcome of hepatitis C infection in children who underwent cardiac surgery before the implementation of blood-donor screening. *N Engl J Med* 1999; 341: 866-70.
9. GARCÍA-MONZÓN C, JARA P, FERNÁNDEZ-BERMEJO M, HIERRO L, FRAUCA E, CAMARENA C ET AL. Chronic hepatitis C in children: a clinical and immunohistochemical comparative study with adult patients. *Hepatology* 1998; 28: 1696-701.
10. BORTOLOTTI F, JARA P, DÍAZ C, VAJRO P, HIERRO L, GIACCHINO R ET AL. Pottransfusion and community-acquired hepatitis C in childhood. *J Pediatr Gastroenterol Nutr* 1994; 18: 279-83.
11. ZELLOS A, THOMAS D, MOCILNIKAR C, PERLMAN E, BOITNOTT J, CASELLA J ET AL. High viral load and mild liver injury in children with hemophilia compared with other children with chronic hepatitis C virus infection. *J Pediatr Gastroenterol Nutr* 1990; 29: 418-23.

12. GUIDO M, RUGGE M, JARA P, HIERRO L, GIACCHIANO R, LARRAURI J ET AL. Chronic hepatitis C in children: the pathological and clinical spectrum. *Gastroenterology* 1998; 114: 1525-9.
13. KAGE M, FUJISAWA T, SHIRAKI K, TANAKA T, FUJISAMA T, KIMURA A ET AL. Pathology of chronic hepatitis C in children. *Hepatology* 1997; 26: 771-5.
14. BADIZADEGAN K, JONAS M, OTT MJ, NELSON SP, PÉREZ-ATAYDE AR. Histopathology of the liver in children with chronic hepatitis C viral infection. *Hepatology* 1998; 28: 1416-23.
15. ATSUO H, AKIHIKO K, TAKUJI F, MASAYOSHI K, HIROHISA K. Clinical and histologic features of chronic hepatitis C virus infection after blood transfusion in Japanese children. *Pediatrics* 2000; 105: 62-5.
16. RUIZ-MORENO M, RUA MJ, CASTILLO I, GARCÍA-NOVO MD, SANTOS M, CARREÑO V. Treatment of children with chronic hepatitis C with recombinant interferon- α : a pilot study. *Hepatology* 1992; 16: 882-5.
17. BORTOLOTTI F, GIACCHINO R, VAJRO P, BARBERA C, CRIVELLARO C, ALBERTI A ET AL. Recombinant interferon- α therapy in children with chronic hepatitis C. *Hepatology* 1995; 22: 1623-7.
18. IORO R, PENSATI P, PORZIO P, FARIELLO I, GUIDA S, VEGNENTE A. Lymphoblastoid interferon alfa treatment in chronic hepatitis C. *Arch Dis Child* 1996; 74: 152-6.
19. MATSUOKA S, MORI K, NAKANO O, YUASA Y, TAGUCHI Y, HAYABUCHI Y ET AL. Efficacy of interferons in treating children with chronic hepatitis C. *Eur J Pediatr* 1997; 156: 704-8.
20. ATSUSHI S, HITOSHI T, KOSUKE K, WEI G, KANAE T, YURI E ET AL. Favorable response to lymphoblastoid interferon-alpha in children with chronic hepatitis C. *J Hepatol* 1998; 28: 184-8.
21. JONAS M, OTT MJ, NELSON S, BADIZADEGAN K, PÉREZ-ATAYDE A. Interferon-alpha treatment of chronic hepatitis C virus infection in children. *Pediatr Infect Dis J* 1998; 17: 241-6.
22. PENSATI P, IORO R, BOTTA S, TUCCILLO C, DONETTO S, VAJRO P ET AL. Low virological response to interferon in children with chronic hepatitis C. *J Hepatol* 1999; 31: 604-11.
23. SUNG J, HO Y, JOO E, HEE E, JUNE J, KEE J. Interferon- α treatment of chronic hepatitis C in children with hemophilia. *J Pediatr Gastroenterol Nutr* 2001; 32: 42-4.
24. LAI MY, KAO JH, YANG PM, WANG JT, CHEN PJ, CHAN KW ET AL. Long term efficacy of ribavirina plus interferon alfa in the treatment of chronic hepatitis C. *Gastroenterology* 1996; 111: 1307-12.
25. REICHARD O, SCHVARCZ R, WEILAND O. Therapy of hepatitis C: alpha interferon and ribavirin. *Hepatology* 1997; 26 (Suppl 1): 108(S)-11(S).
26. SÜOGLU Ö, ELKABES B, SÖKÜCÜ S, SANER G. Does interferon and ribavirin combination therapy increase the rate of treatment response in children with hepatitis C? *J Pediatr Gastroenterol Nutr* 2002; 34: 199-206.
27. McDIARMID S, CONRAD A, AMENT M, VARGAS J, MARTIN MG, GOSS JA ET AL. De novo hepatitis C in children after liver transplantation. *Transplantation* 1998; 66: 311-8.
28. ARAYA V, RAKELA J, WRIGHT T. Hepatitis C after orthotopic liver transplantation. *Gastroenterology* 1997; 112: 575-82.
29. EVERHART JE, WEI Y, ENG H, CHARLTON MR, PERSING DH, WIESNER RH ET AL. Recurrent and new hepatitis C virus infection after liver transplantation. *Hepatology* 1999; 29: 1220-6.