

## Casos Clínicos

### Tromboflebitis séptica pelviana post cesárea Septic pelvic thrombophlebitis after cesarean section

Alvaro Insunza F, Magdalena Honorato S.

---

<sup>1</sup> Clínica Alemana de Santiago; Escuela de Medicina Clínica Alemana-Universidad del Desarrollo.

Correspondencia: alvaroinsunza@hotmail.com

#### PRECISE

Caso clínico de puérpera noveno día tratada exitosamente desde su ingreso como tromboflebitis séptica pelviana. Se discuten los métodos diagnósticos, diagnóstico diferencial y tratamiento.

#### RESUMEN

Presentamos caso clínico de puérpera de cesárea de noveno día con cuadro febril en espigas, asintomática, en que se plantea desde su ingreso el diagnóstico de tromboflebitis séptica pelviana y se inicia tratamiento con antibióticos parenterales de amplio espectro y heparina de bajo peso molecular en dosis terapéuticas. La respuesta es a la mejoría al tercer día de tratamiento. Se discuten los métodos diagnósticos, el diagnóstico diferencial y el tratamiento.

**Palabras claves:** tromboflebitis séptica pelviana, tromboflebitis de la vena ovárica.

#### ABSTRACT

A case of a woman on her 9th post-operative day after childbirth by cesarean section (CS) consulting with febrile spikes, otherwise asymptomatic, is presented. The diagnosis of a septic pelvic thrombophlebitis is proposed from the admission and treated with parenteral broad-spectrum antibiotics and low-molecular-weight heparin at therapeutic doses. Patient significantly improved on her third day of treatment. The diagnostic procedures, differential diagnosis and treatment are discussed.

**Keywords:** pelvic septic thrombophlebitis, ovarian vein thrombophlebitis.

#### CASO CLÍNICO

Paciente de 36 años, primigesta, sin morbilidades. Embarazo de curso fisiológico con infección del tracto urinario a *streptococo agalactae* en el primer trimestre tratada, con urocultivos negativos en el segundo y tercer trimestre. Crecimiento fetal adecuado, trabajo de parto de inicio espontáneo a las 39 semanas, profilaxis *streptococo agalactae* con Ampicilina por antecedente, completa dos dosis.

Cesárea por prueba de trabajo de parto fracasada con 8 cm de dilatación y distocia de posición. Cirugía sin incidentes, Cefazolina 1 gramo preoperatorio como profilaxis de infección de herida operatoria. Recién nacido de término 3660 gramos, Apgar 9/10. Puerperio sin complicaciones, alta al tercer día con lactancia materna exclusiva.

Al noveno día de puerperio inicia cuadro febril sin síntomas asociados. Fiebre hasta 39° C acompañada de calofríos y en esos episodios compromiso del

---

estado general. En forma ambulatoria se toman hemograma, PCR, orina completa y urocultivo. Evaluada al décimo primer día de puerperio: asintomática, buen estado general, piel y mucosas rosadas, hemodinámicamente estable, afebril, normocárdica. Ha ingerido Paracetamol 1 gramo y Ketoprofeno 100 mg hace un par de horas. Examen físico segmentario no evidencia focos: mamas sanas, cardiopulmonar normal, neurológico normal, abdomen blando, depresible sin visceromegalia, sensible a la palpación profunda en flanco derecho sin blumberg. Herida operatoria sana, útero bien retraído, extremidades normales. Examen obstétrico: loquios normales, cuello sano, sin dolor a la movilidad uterina, sin dolor ni palpación de masas en los anexos. Ecografía transvaginal: útero puerpero, línea endometrial normal, sin restos, anexos normales, ausencia de líquido libre. En los exámenes de laboratorio destaca leucocitosis de 27.900 x mm<sup>3</sup> con marcada desviación a izquierda (93% neutrófilos); PCR 11.3 mg/dl (normal 0.1-0.5 mg/dl); orina completa normal y urocultivo negativo. Se hospitaliza con la hipótesis diagnóstica de tromboflebitis séptica pelviana y se inicia tratamiento con clindamicina 900 mg cada 8 hrs intravenosa + gentamicina 240 mg cada 24 hrs intramuscular y enoxaparina sódica en dosis terapéutica (60 mg cada 12 hrs). Antipiréticos de rescate, hemocultivos seriados e hidratación parenteral. Para descartar trombosis de la vena ovárica derecha se realiza un TAC de abdomen y pelvis con fase venosa. El estudio de imágenes descarta trombosis ovárica encontrándose solo útero puerperal (Figura 1). No hay colecciones, apéndice cecal normal, no hay evidencia de trombosis parauterina. Ambas articulaciones sacroilíacas normales. La evolución de los primeros dos días de hospitalización es igual a la que presentaba en casa, con alzas febriles en aguja hasta 39.5°C (Figura 2) y compromiso del estado general que cede con paracetamol y metamizol parenteral. Durante los períodos afebriles continúa asintomática con examen físico sin cambios. Al tercer día de tratamiento la fiebre ha desaparecido, hemograma muestra leucocitos en 10.000 x mm<sup>3</sup>, PCR se mantiene alta y hemocultivos se reportan negativos. Alta al cuarto día, completa un día más de enoxaparina y se cambia antibiótico a ampicilina sulbactam hasta completar siete días en total. La evolución posterior es normal y asintomática.

## DISCUSIÓN

La tromboflebitis séptica pelviana es una entidad descrita a principios del siglo XX que en esos tiempos presentaba una alta tasa de mortalidad. Con el advenimiento de los antibióticos la mortalidad es reportada solo ocasionalmente pero persiste como una entidad clínica especialmente relacionada con el parto que da origen a cuadros febriles prolongados y que no responden adecuadamente a terapia antibiótica siendo descrita incluso como “fiebre enigmática”. Se reporta una incidencia entre 1/596 – 2019 partos, 10 veces más alta en cesárea que partos vaginales <sup>1,2,3</sup> y hasta 1-2% de las cesáreas que se infectan <sup>4</sup>. Se han descrito como factores de riesgo la edad menor de 20 años, raza negra, primiparidad, preeclampsia, corioamnionitis, parto por cesárea y embarazo múltiple <sup>5</sup>.

Se manifiesta como un espectro de diferente presentación clínica y que es importante diferenciar por su diagnóstico y tratamiento <sup>3,6</sup>.

**Tromboflebitis de la vena ovárica:** la paciente se presenta con compromiso del estado general, febril y dolor abdominal generalmente al lado derecho alrededor de una semana después del parto, también se ha descrito dolor lumbar <sup>7</sup>. Al examen físico destaca dolor en flanco derecho donde es posible palpar una masa sensible. Puede haber asociado íleo. El diagnóstico diferencial suele ser apendicitis, pielonefritis, absceso tuboovárico, hematoma ligamento ancho, torsión anexial. No siempre hay evidencia de endometritis. El estudio de imágenes, idealmente TAC con fase venosa, demuestra habitualmente trombosis de la vena ovárica derecha, rara vez está involucrada la vena ovárica izquierda <sup>8,9</sup>. El trombo puede extenderse en forma proximal y distal <sup>10</sup>. El riesgo de tromboembolismo pulmonar aumenta si hay extensión del trombo a la vena cava.

### **Tromboflebitis séptica pelviana profunda**

La paciente generalmente solo refiere fiebre entre tres y cinco días postparto pero puede ocurrir hasta tres semanas después de éste. No hay síntomas específicos y hay compromiso del estado general durante los episodios febriles, los que luego desaparecen. La fiebre se describe episódica o en agujas. Suele no haber dolor abdominal. Típicamente los estudios de imágenes no demuestran la presencia de trombos.

### Patogenia:

Se estima que en el parto ha ocurrido injuria de la íntima de las venas pélvicas causada ya sea por infección, endotoxinas o el mismo trauma del parto o la cesárea. La tríada de Virchow se completa con el estasis venoso y el estado de hipercoagulabilidad del embarazo. Se reporta alrededor de un 20% de positividad en los hemocultivos <sup>11</sup>. Cuando estos son positivos hay estreptococo sp, enterobacterias y anaerobios.

### DIAGNÓSTICO

La presentación con trombosis de la vena ovárica tendrá como elemento clásico el dolor y aumento de volumen en el flanco. El compromiso derecho se reporta sobre el 80% de los casos argumentándose para ello razones anatómicas y flujos venosos del puerperio. El estudio con imágenes es perentorio e idealmente debe ser efectuado con TAC con fase venosa, la RMN también se ha reportada útil, el ECO Doppler tiene baja sensibilidad <sup>8,9,12</sup>. La paciente presentará leucocitosis y fiebre en agujas. Puede estar en tratamiento por una endometritis la que no cede pese al tratamiento hasta por tres semanas <sup>13</sup>. La tromboflebitis profunda se presentará con fiebre en agujas, típicamente sin sintomatología salvo el compromiso del estado general en los episodios de fiebre <sup>14</sup>. Si está asociada a endometritis la paciente no mejorará pese al tratamiento antibiótico. El estudio de imágenes no demostrará la trombosis de los pequeños vasos parauterinos. Lo esencial en ambas formas de presentación es establecer la sospecha diagnóstica de la entidad.

### TRATAMIENTO

Las primeras descripciones de esta patología fueron el año 1902 en forma independiente por Trendelenburg, Bumm y Fruend antes de la era antibiótica <sup>11</sup>, reportaban el tratamiento quirúrgico con ligadura de la vena ovárica, de la vena cava o extirpación de la vena trombosada así todo con mortalidad de 50% <sup>3,15</sup>. Desde el advenimiento de los antibióticos el tratamiento es médico incorporándose la anticoagulación en la década de los 60, sin grandes estudios randomizados que avalen esta última. <sup>11,16</sup>. El año 1991 Dunnihoo <sup>11</sup> describe el "Test de heparina : puede ser utilizado en pacientes que tienen en forma

persistente fiebre luego de una cirugía pelviana, un proceso inflamatorio pelviano o un parto que no responde a antibióticos de amplio espectro; si el diagnóstico de trombosis séptica pelviana es correcto la fiebre va a desaparecer en 48 a 72 hrs de instalado el tratamiento con heparina, si el diagnóstico no es correcto la condición no cambiará". La tabla 1 resume las recomendaciones actuales de tratamiento que incluye antibióticos de amplio espectro y anticoagulación con heparina en tiempos diferenciados según el tipo de presentación. Otros autores <sup>6</sup> recomiendan mantener antibióticos parenterales hasta 48 hrs afebril y luego cambiar a terapia oral hasta mantener 7 días. Si los hemocultivos son positivos mantener antibióticos por dos semanas.

### CONCLUSIONES

Estimamos que el caso presentado se ajusta a las definiciones actuales de la entidad tal como es descrita en los clásicos libros de texto de la especialidad <sup>17,18</sup>. Destacamos la eficacia del tratamiento precoz con terapia completa (antibióticos parenterales de amplio espectro + anticoagulación en dosis terapéutica) con respuesta al tercer día de instaurado el tratamiento cumpliendo las recomendaciones de duración del tratamiento ya expuestos. Con el aumento de la tasa de cesáreas es de esperar a su vez un aumento en la incidencia de la tsp y los obstetras debemos estar atentos a la sospecha diagnóstica de esta patología que en ausencia de trombosis de la vena ovárica no tiene un patrón diagnóstico específico.

### REFERENCIAS

1. Donoso E, Poblete J, Vargas M. Caso Clínico Trombosis de la vena ovárica derecha post parto vaginal. Rev Chil Obstet Ginecol 2002;67 (4) :314-317
2. Brown CE, Stettler RW, Twickler D, Cunningham FG. Puerperal septic pelvic thrombophlebitis: incidence and response to heparin therapy. Am J Obstet Gynecol 1999; 181:143.
3. Garcia J, Aboujaoude R, Apuzzio J, Alvarez JR. Septic pelvic thrombophlebitis: diagnosis and management. Infect Dis Obstet Gynecol vol 2006; 1- 4

4. Peruca E, Cuellar E, Ochoa N, Altamirano R y cols. Caso Clínico Trombosis de la vena ovárica post cesárea. *Rev Chil Obstet Ginecol* 2005;70(4):261-263
5. Dotters-Katz SK, Smid MC, Grace MR, et al. Risk Factors for Postpartum Septic Pelvic Thrombophlebitis: A Multicenter Cohort. *Am J Perinatol* 2017; 34:1148.
6. Chen KT. [www.uptodate.com/contents/septic-pelvic-thrombophlebitis](http://www.uptodate.com/contents/septic-pelvic-thrombophlebitis) . Jul 2019
7. French RA, Cole C. An "enigmatic" cause of back pain following regional anaesthesia for caesarean section: septic pelvic thrombophlebitis. *Anaesth Intensive Care* 1999; 27:209.
8. Plowman RS, Javidan-Nejad C, Raptis CA, et al. Imaging of Pregnancy-related Vascular Complications. *Radiographics* 2017; 37:1270.
9. Twickler DM, Setiawan AT, Evans RS, et al. Imaging of puerperal septic thrombophlebitis: prospective comparison of MR imaging, CT, and sonography. *AJR Am J Roentgenol* 1997; 169:1039.
10. Charco LM, Ortiz VE, VillalobosV, Soria A, Bonmatí L, Rubio G. Trombophlebitis extensa como causa de fiebre incidiosa puerperal. *Revista Electrónica de Anestesia R*. julio 2015 Vol 7 (7): 4.
11. Dunnihoo DR, Gallaspy JW, Wise RB, Otterson WN. Postpartum ovarian vein thrombophlebitis: a review. *Obstet Gynecol Surv* 1991; 46:415.
12. Witlin AG, Sibai BM. Postpartum ovarian vein thrombosis after vaginal delivery: a report of 11 cases. *Obstetrics Gynecology* 1995 ; 85(5); 775-780
13. Da Silva Cunha M, Godinho AB, Botelho R, Pinto de Almeida J. Postpartum septic pelvic thrombophlebitis after caesarean delivery: a case report . *Women's Helath* 2018,17; 5-7
14. Mora-Valverde JA. Trombophlebitis pélvica séptica. *Revista Médica de Costa Rica y Centroamérica*. 2012 LXIX (601) 149-152
15. Brown TK, Munsick RA. Puerperal ovarian vein thrombophlebitis: a syndrome. *Am J Obstet Gynecol* 1971; 109(2):263 - 273.
16. Josey WE, Staggers SR. Heparin therapy in septic pelvic thrombophlebitis: a study of 46 cases. *Am J Obstet Gynecol* 1974;120 (2) : 228
17. Pérez Sánchez- *Obstetricia* 4ª edición; 2011 : 453-454
18. Williams *Obstetrics* , 21ª edición; 2001 : 681

FIGURAS Y TABLAS

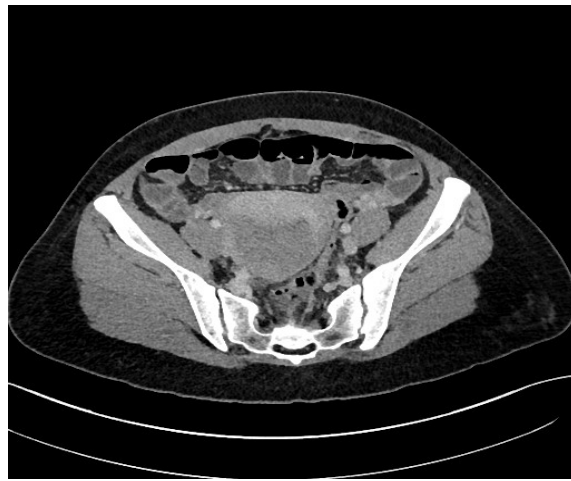

Figura 1. TAC pelvis en fase venosa en que se descarta trombosis de vena ovárica

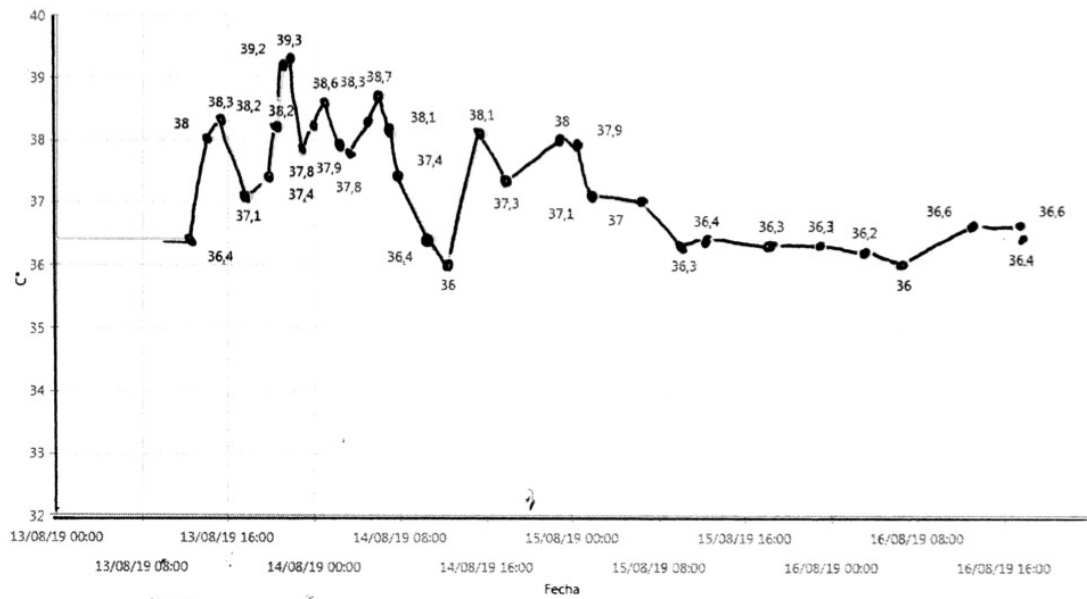


Figura 2. Curva de temperatura . Flecha señala inicio del tratamiento antibiótico y Heparina Bajo Peso Molecular

**Tabla 1.** Tratamiento Tromboflebitis séptica pelviana

Hallazgos TC ó RMN	Antibióticos *	Anticoagulación	Duración del tratamiento	Control imágenes
Trombosis vena ovárica derecha	Ertapenem ó Gentamicina, Ampicilina + Clindamicina ó Ceftriaxona + Metronidazol (7 días)	Enoxaparina 1mg/k/cada 12 hrs: Heparina Standar (INR 2,5)	3 – 6 meses Warfarina	Repetir TAC a los 3 meses. Si negativo suspender anticoagulación. Si positivo mantener anticoagulación por otros 3 meses
Trombosis de venas pélvicas	Ertapenem ó Gentamicina, Ampicilina + Clindamicina ó Ceftriaxona + Metronidazol (7 días)	Enoxaparina 1 mg/k cada 12 hrs	2 semanas	No es necesario repetir TAC
Sin evidencia de trombos	Ertapenem ó Gentamicina, Ampicilina + Clindamicina ó Ceftriaxona + Metronidazol (7 días)	Enoxaparina 1 mg/k cada 12 hrs	1 semana (mantener hasta 48 hrs afebril)	No es necesario repetir TAC

\* Si hemocultivos positivos extender a dos semanas. Adaptado de Garcia J, Aboujaoude R, Apuzzio J, Alvarez JR. Septic pelvic thrombophlebitis: diagnosis and management. Infect Dis Obstet Gynecol vol 2006; 1-4