

## Casos Clínicos

### Asociación MURCS: reporte de caso

Wilmar Saldarriaga<sup>1,2,3,4,5,6,7</sup>, Manuel Enrique Cruz Perea<sup>1,2,a</sup>, Julián Ramírez-Cheyne<sup>1,2,3,8</sup>

<sup>1</sup>Universidad del Valle. <sup>2</sup>Grupo de Investigación en Malformaciones Congénitas Perinatales y Dismorfología (MACOS). <sup>3</sup>Departamento de Morfología, Escuela de Ciencias Básicas, Facultad de Salud. <sup>4</sup>Magíster en Ciencias Básicas Médicas, Embriología y Genética, Facultad de Salud. <sup>5</sup>Departamento de Ginecología y Obstetricia, Escuela de Medicina. <sup>6</sup>Gineco-Obstetra Hospital Universitario del Valle "Evaristo García". <sup>7</sup>Profesor Titular, Escuela de Ciencias Básicas Médicas. <sup>8</sup>Profesor Asistente, Escuela de Ciencias Básicas Médicas. Universidad del Valle. Cali, Colombia.

<sup>a</sup>Alumno, Facultad de Medicina, Universidad del Valle, Cali, Colombia.

#### RESUMEN

La asociación MURCS (Mullerian aplasia, Renal aplasia, Cervicothoracic Somite dysplasia) (OMIM%601076) hace referencia a un conjunto de anomalías congénitas, que sin ser debidas al azar, aparecen de forma concomitante en una persona. Se caracteriza por una aplasia Mülleriana, aplasia renal y displasia cervico-torácica provocadas por alteraciones en los somitas correspondientes, es de etiología heterogénea. Se presenta el caso de una paciente de 9 años de edad, que es diagnosticada con la asociación MURCS, por presentar agenesis uterina, hipoplasia y ectopia renal unilateral y malformación de la 5ta vértebra cervical. Se enfatiza en la importancia de la búsqueda activa de las otras anomalías diferentes a las Müllerianas para lograr el diagnóstico y realizar un manejo integral e interdisciplinario.

**PALABRAS CLAVE:** *Asociación MURCS, aplasia Mülleriana, anomalías congénitas, desórdenes del desarrollo sexual*

#### SUMMARY

The MURCS association (Mullerian aplasia, renal aplasia, Cervicothoracic Somite dysplasia) (OMIM%601076) refers to a set of congenital abnormalities, without being due to chance, they appear concomitantly in a person. It is characterized by Müllerian aplasia, renal aplasia and cervicothoracic dysplasia caused by alterations in the corresponding somites. We describe a case report of a 9-year-old female, who is diagnosed with MURCS association, to present uterine agenesis, hypoplasia and unilateral renal ectopia and deformity of the 5th cervical vertebra. We emphasize the importance of interdisciplinary care, including a clinical geneticist in the care of patients with these characteristics.

**KEY WORDS:** *MURCS association, Müllerian aplasia, congenital abnormalities, disorders of sex development*

#### INTRODUCCIÓN

La asociación MURCS (por su sigla en inglés: Müllerian aplasia, Renal aplasia, Cervicothoracic Somite dysplasia), hace referencia a la aparición conjunta de aplasia Mülleriana, aplasia renal y

displasia cervicotorácica por alteración de los somitas correspondientes (1,2). Esta asociación fue descrita en 1979 por Duncan y cols quienes documentan 30 casos en la literatura de mujeres con dichas características, y con base en estas definen las principales manifestaciones (3,4).

Su frecuencia es de 1 caso por cada 50.000 mujeres (2,4). Tiene una etiología heterogénea, no se ha logrado realizar asociación causal con alguna alteración genética en MURCS (2,5). Tampoco se ha reconocido un patrón de herencia ni de recurrencia (6). Actualmente se encuentra clasificado dentro del grupo 46,XX DSD (Disorders of Sex Development), por presentar alteraciones en el desarrollo sexual que involucran defectos Mülllerianos con un cariotipo femenino normal (7).

El objetivo de esta comunicación es reportar un caso de una rara enfermedad congénita, asociación MURCS, contribuyendo a la construcción de datos epidemiológicos latinoamericanos, y aportar un enfoque de estudio y de manejo sugerido por los autores al ginecólogo latinoamericano.

### Caso clínico

Paciente de sexo femenino de 9 años de edad, con antecedente de infección de vías urinarias a repetición, a quien el pediatra ordena ecografía abdominal-pélvica y gammagrafía renal, en donde encuentran riñón izquierdo hipoplásico y ectópico, ubicado hacia la pelvis; además, no logran visualizar el útero (Figura 1). Por lo anterior es remitida a valoración por ginecólogo quien ordena Resonancia Magnética Nuclear que confirmó los hallazgos ya descritos, reportando además ovarios de características normales para la edad y sin alteraciones en el canal vaginal (Figura 2). Con este resultado

le realizan cariotipo bandas G, con resolución 660 bandas, que fue reportado como 46,XX.

En la valoración por Dismorfología y Genética se encontró: talla 1,22 m en menos 2 DS, peso 24 kg entre 0 y menos 1 DS, PC 50 cm entre 0 y 1 DS; facie triangular, hipoplasia de las alas nasales, estrabismo divergente (ya había requerido dos procedimientos quirúrgicos), cuello corto, escápulas a diferente nivel (escápula derecha alada) y aumento de la lordosis lumbar.

La radiografía de columna cervical mostró hipoplasia y deformidad de la 5ta vértebra cervical (Figura 3). En la radiografía de tórax no se evidenciaron alteraciones en las costillas. El ecocardiograma y los potenciales auditivos no mostraron alteraciones.

Dentro de los antecedentes de relevancia, la paciente aquí reportada es producto del primer embarazo de mujer de 19 años, sin alteraciones en el control prenatal; parto vaginal a las 34 semanas, relacionado con infección de vías urinarias. Al nacer, peso 1.500 g, talla 39 cm, quedó hospitalizada por complicaciones secundarias a la prematurez y al bajo peso al nacer. La paciente no presentó alteraciones en el desarrollo psicomotor ni del aprendizaje. Dentro de los antecedentes familiares de importancia se encontró un caso de agenesia de útero (Figura 4).

Por lo anterior se concluyó con el diagnóstico de asociación MURCS

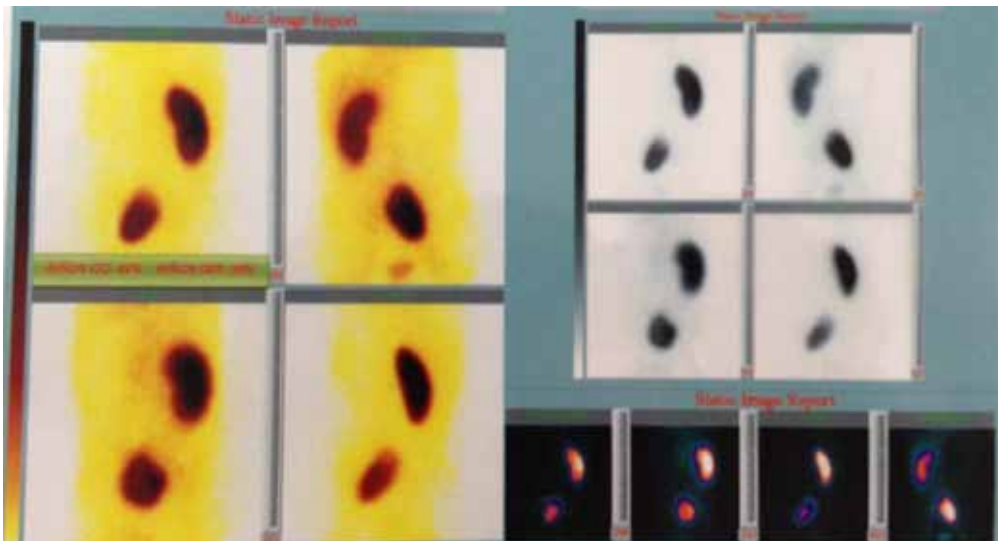
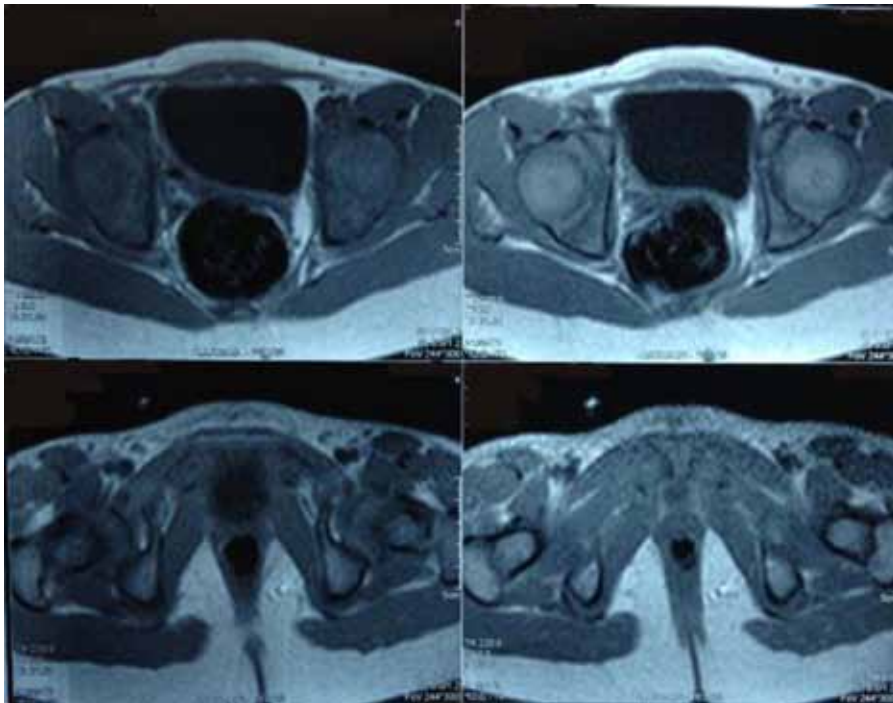
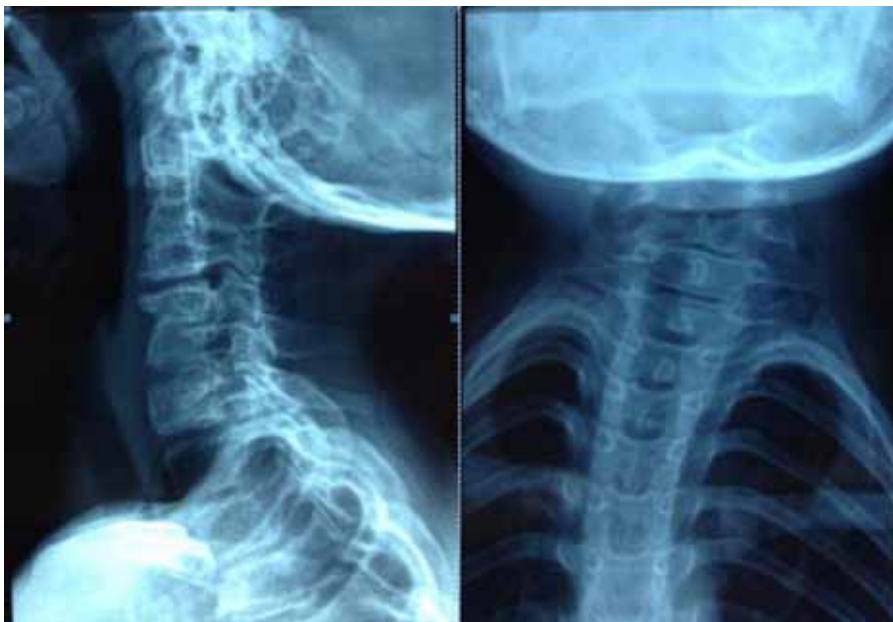

Figura 1. Gammagrafía renal que muestra riñón izquierdo hipoplásico y ectópico.



*Figura 2.* RMN que confirma riñón izquierdo hipoplásico y ectópico, ubicado hacia la pelvis; además, no se visualiza el útero. Ovarios y canal vaginal de características normales



*Figura 3.* Radiografía de columna cervical que muestra hipoplasia y deformidad de la 5ta vértebra cervical, sin alteraciones en las costillas.

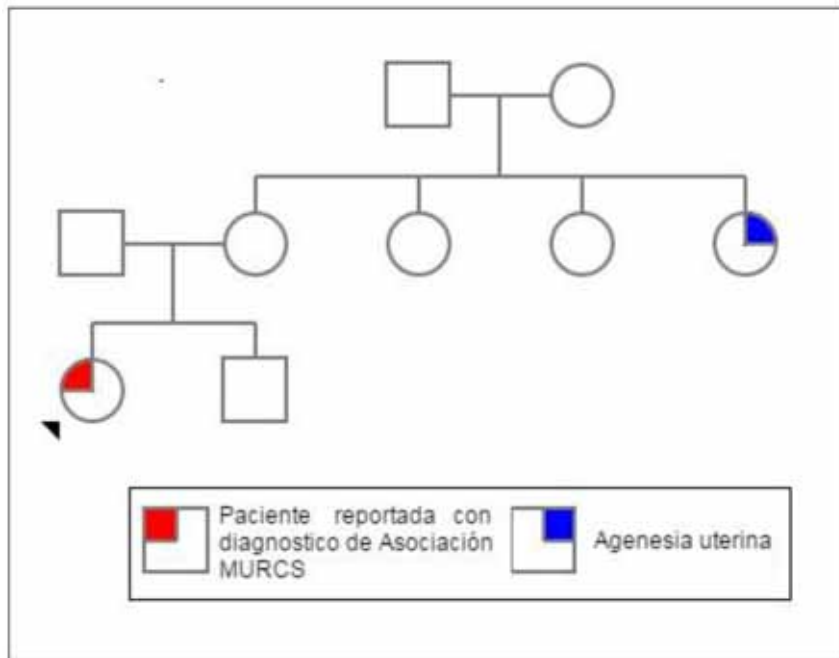


Figura 4. Genograma que muestra antecedente familiar de agenesia uterina en pariente de segundo grado de consanguinidad.

## DISCUSIÓN

La asociación MURCS, es una rara enfermedad congénita que se observa en una de cada 50.000 mujeres. Tiene una etiología heterogénea, con varias hipótesis propuestas que no han sido concluyentes. Factores genéticos, dado que se han descrito casos en hermanas (8,9), y el reporte de un caso con una microduplicación de 5q35.1, sin embargo ese hallazgo no ha sido descrito en otros pacientes (2). También agentes ambientales que pudieran afectar el desarrollo embrionario durante la cuarta semana de gestación (4,6,10), periodo en el cual los nefrotomos del mesodermo y somitas cervicotorácicos intermedios del mesodermo paraxial se encuentran próximos, por lo cual una injuria en este momento los afectaría, y podrían inducir anomalías en cascada que involucran estructuras vertebrales cervicales, uterinas y renales; sin embargo, ningún agente teratogénico ha sido postulado. Dado que la gran mayoría de los casos son esporádicos y no consistentes las exposiciones, se sigue considerando una entidad de causa indeterminada (3,4).

Los hallazgos clásicos reportados en la asociación MURCS son: aplasia Mülleriana que puede generar agenesia o hipoplasia de útero (incluyendo

compromiso del primer tercio de la vagina), aplasia renal, riñones ectópicos, hipoplásicos o agenesia, y displasia cervicotorácica descrita entre la quinta vértebra cervical y la primera torácica, observándose cuerpos vertebrales fusionados (OMIM%601076). Otros hallazgos reportados incluyen talla baja (menos de 152 cm), alteraciones en los miembros superiores y en los arcos costales; con menos frecuencia se han observado alteraciones en pabellón auricular y en la audición, asimetría facial, labio y paladar hendidos, micrognatia, quistes cerebelosos y alteraciones gastrointestinales (3,11). La paciente aquí reportada presentó alteración Mülleriana, renal y en columna, además hallazgos faciales no descritos previamente como estrabismo divergente.

Dadas las características fenotípicas descritas en las pacientes afectadas por la asociación MURCS, donde los hallazgos faciales no son tan frecuentes y las alteraciones renales o de columna pueden no ser evidentes. Las mujeres que presentan esta entidad suelen presentarse con frecuencia al ginecólogo con amenorrea primaria como único síntoma. Al hacer estudios imagenológicos se detecta en primera instancia la alteración Mülleriana. Posteriormente se debe evaluar la existencia de alteraciones en riñones, ovarios, columna y cromosómicas, para lo que se deben realizar estudios complementarios como

ecografía abdominal-pélvica, gammagrafía renal y de vías urinarias, rayos X de columna, RMN abdominal-pélvica y cariotipo bandas G.

En el diagnóstico diferencial debe considerarse la asociación MURCS, el síndrome Mayer-Rokitansky-Kuster-Hauser (MRKH), y del síndrome de Turner (Tabla I). Adicionalmente se debe tener en cuenta la asociación VACTERL (anomalías vertebrales, anales, cardíacas, traqueoesofágicas, renales y de extremidades), cuyos hallazgos rara vez se combinan con anomalías genitales, las alteraciones vertebrales se localizan con mayor frecuencia en la región caudal (6); también el síndrome de Goldenhar en el cual las anomalías urogenitales son poco frecuentes (12,13), y el síndrome de Klippel-Feil (KFS) por tener como hallazgo común la displasia somito-cervicotorácica (1,2).

El manejo de las pacientes con asociación MURCS debe ser individualizado y depende de los hallazgos clínicos y los síntomas. Cuando existe útero hipoplásico con cérvix estenótico o pobre unión con la vagina, o en la adolescencia se presenta distensión y dolor intenso hipogástrico, suele requerir de vaginoplastia, drenaje uterino y dilatación cervical (14,15). En los caso de deseo reproductivo pueden hacer uso de técnicas de reproducción asistida, con inductores de ovulación y extracción de óvulos, fecundación in vitro y gestante subrogada.

Dados los hallazgos vertebrales, el manejo suele ser enfocado en el control del dolor de cuello y consiste en la aplicación de medidas predominantemente conservadoras. La intervención quirúrgica se justifica en casos específicos en que el movi-

miento cervical o cráneo-vertebral se considera potencialmente inestable y se asocia a lesiones de médula espinal (16).

Otros riesgos y complicaciones debido a la asociación MURCS están relacionados con las alteraciones renales, produciéndose deterioro de la función, en algunos casos puede ser necesaria la nefrectomía; en general, el pronóstico dependerá de la función renal residual en el riñón contralateral (6).

Como parte del manejo integral de las mujeres afectadas por la asociación MURCS, es la evaluación psicológica, ya que el diagnóstico de estas enfermedades conlleva una importante ansiedad y distorsión de su imagen física que afecta la autoestima (14,17).

## CONCLUSIÓN

El ginecólogo debe sospechar la asociación MURCS en pacientes con anomalías Mülllerianas y proceder a realizar una historia clínica y examen físico exhaustivo. Solicitar estudios complementarios para descartar alteraciones renales, vertebrales y cromosómicas, para así hacer un diagnóstico diferencial apropiado y llegar a confirmar o descartar el diagnóstico de la asociación MURCS. En el abordaje estas pacientes es de gran importancia el manejo integral y multidisciplinario, que incluya además del ginecólogo, nefrólogo, ortopedista y psicólogo, realizando un acompañamiento psicosocial al paciente y su familia a lo largo del proceso diagnóstico y sus posteriores intervenciones quirúrgicas.

**Tabla I**  
**PRINCIPALES CARACTERÍSTICAS CONSIDERADAS EN EL DIAGNÓSTICO DIFERENCIAL CON LA ASOCIACIÓN MURCS**

Característica	MURCS	MRKH	TURNER
Cariotipo	46,XX	46,XX	46,X0**
Etiología	Desconocido	Autosómico dominante	Cromosómico
Anomalías Mülllerianas	Si	Si	Si
Alteración renal	Si	No*	Si
Disgenesia gonadal	No	No	Si
Retardo mental	No	No	Ocasional
Anomalías en vertebras cérvico-torácicas	Si	No	No
Sordera	Si	No	No
Talla baja	Si	Si	Si

\*Casos anecdóticos. \*\*Variantes en la fórmula citogenética.  
MRKH: síndrome Mayer-Rokitansky-Kuster-Hauser.

## REFERENCIAS

1. Khan AA, Bhatti SN, Khan G, et al. Clinical and radiological findings in Arnold Chiari malformation. *J Ayub Med Coll Abbottabad* 2010;22(2):75-8.
2. Dabkowska-Huc A, Skalba P, Pyrkosz, A. MURCS association with partial duplication of the distal long chromosome 5 and unilateral ovarian agenesis. *Case Rep Genet* 2013, 2013:105052.
3. Duncan PA, Shapiro LR, Stangel JJ, Klein RM, Addonizio JC. The MURCS association: Müllerian duct aplasia, renal aplasia, and cervicothoracic somite dysplasia. *J Pediatr* 1979;95:399-402.
4. Vergnes C, Cordier MP, Dubois R, et al. MURCS association: a challenging diagnosis. *Arch Pediatr* 2005;12:49-51.
5. Deshpande C, Hennkam RCM. Genetic syndromes and prenatally detected renal anomalies. *Semin Fetal Neonate Med* 2008;13:171-80.
6. Saphier CJ, Gaddipati S, Applewhite LE, Berkowitz RL. Prenatal diagnosis and management of abnormalities in the urologic system. *Clin Perinatol* 2000; 27:921-45.
7. Öcal G, Berberoğlu M, Sıklar Z, Aycan Z, Hacıhamdioglu B, Erdeve ŞS, Çamtosun E, Kocaay P, Ruhi HI, Kılıç BG, Tukun A. Clinical review of 95 patients with 46,XX disorders of sex development based on the New Chicago Classification. *J Pediatr Adolesc Gynecol* 2014;28(1):6-11.
8. Jones Jr. HW, Mermut S. Familial occurrence of congenital absence of the vagina. *Am J Obstet Gynecol* 1972;114:1100-1.
9. Anger D, Hemet J, Ensel J. Forme familiale du syndrome de Rokitansky-Kuster-Hauser. *Bull Fed Soc Gynecol Obstet Lang Fr* 1966;18(3):229-34.
10. Hoffmann W, Grospietsch G, Khun W. Thalidomide and female genital malformations. *Lancet* 1976;2(7989):794.
11. Saad Ganem A, López-Ortiz CG, Lejtik Alva CA, Quintero Bernal P, Zafra de la Rosa G, Gutiérrez Palomares V. Asociación MURCS: reporte de caso. *Ginecol Obstet Mex* 2008;76(6):349-52.
12. Mahajan P, Kher A, Khungar A, Bhat M, Bharucha B. MURCS association: a review of 7 cases. *J Postgrad Med* 1992;38(3):109-11.
13. Braun-Quentin C, Billes C, Boewing B, Kotzot D. MURCS association: Case report and review. *J Med Genet* 1996;33(7):618-20.
14. Oriuela Rodríguez C, Malo Rodríguez G, Valero Pulido JC. Agenesia renal en niñas y alteraciones congénitas del tracto genital. Reporte de 3 casos. *Urología Colombiana. Reporte de casos. Actas Urol Col* 2008;4:51-5.
15. Duhan N, Kadian Y, Duhan U, Rajotia N. Müllerian, renal and skeletal anomalies a rare association. *JK Science* 2009;11(2):94-6.
16. Alvarez-Uría MJ, Sáiz A, Alvarez S, Montes E, Santamarta ME. Displasias vertebrales múltiples asociadas a síndrome de Rokitansky: una causa poco frecuente de escoliosis congénita. A propósito de un caso. *Rehabilitación* 2010;44(3):261-6.
17. Gómez Tabares G, Nieto Calvache, AJ. Descripción de técnica simplificada de neovagina. Reporte de 4 casos. *Rev Colomb Obstet Ginecol* 2010;61(1):169-75.