



ARTÍCULO ORIGINAL

## Análisis de casos de adenocarcinoma apendicular y su manejo en una serie de 10 años en el Hospital Doctor Sótero del Río



Angelo Fulle C.<sup>a</sup>, Richard Castillo R.<sup>a,b</sup>, Pablo Moreno L.<sup>b</sup>, María Orellana G.<sup>b</sup>, Manuel Cabrerías S.<sup>a</sup>, Pamela Briones N.<sup>a</sup>, Gonzalo Carvajal G.<sup>a</sup>, Rodrigo Kusanovich B.<sup>a,b</sup> y Felipe Quezada D.<sup>a,b,\*</sup>

<sup>a</sup> Unidad de Coloproctología, Servicio de Cirugía, Complejo Asistencial Dr. Sótero del Río, Santiago, Chile

<sup>b</sup> Pontificia Universidad Católica de Chile, Santiago, Chile

Recibido el 7 de octubre de 2016; aceptado el 12 de diciembre de 2016

Disponibile en Internet el 12 de enero de 2017

### PALABRAS CLAVE

Apendicitis;  
Tumor apendicular;  
Adenocarcinoma  
apendicular

### Resumen

**Introducción:** Los tumores del apéndice cecal son una patología infrecuente. De ellos, los adenocarcinomas apendiculares no superan el 0,1% de las apendicectomías.

**Objetivos:** Describir el manejo y la sobrevida de pacientes con diagnóstico de adenocarcinoma apendicular en el Complejo Asistencial Dr. Sótero del Río.

**Materiales y métodos:** Análisis retrospectivo descriptivo de pacientes operados de apendicectomía y diagnóstico patológico de adenocarcinoma apendicular entre enero de 2003 y diciembre de 2013. Se evaluaron características demográficas, síntomas, manejo y sobrevida.

**Resultados:** Se analizaron un total de 14.582 apendicectomías. Se obtuvieron 84 biopsias positivas para tumores apendiculares primarios (0,58%). De este grupo, 9 biopsias correspondían a un adenocarcinoma apendicular (0,06%). Siete de los 9 pacientes poseían registro completo. La mediana de edad fue de 53 años. Seis pacientes cursaron con un cuadro de abdomen agudo. Se realizó una hemicolectomía derecha en 6 pacientes posterior al diagnóstico de adenocarcinoma. De ellos, 4 recibieron quimioterapia adyuvante. La sobrevida a 3 años fue del 58%.

**Conclusiones:** El adenocarcinoma apendicular es un hallazgo poco frecuente durante una apendicectomía y se asocia a una sobrevida similar a la reportada internacionalmente.

© 2016 Sociedad de Cirujanos de Chile. Publicado por Elsevier España, S.L.U. Este es un artículo Open Access bajo la licencia CC BY-NC-ND (<http://creativecommons.org/licenses/by-nc-nd/4.0/>).

\* Autor para correspondencia.

Correo electrónico: [ffquezad@uc.cl](mailto:ffquezad@uc.cl) (F. Quezada D.).

**KEYWORDS**

Appendicitis;  
Appendiceal  
neoplasms;  
Appendiceal  
adenocarcinoma

## Analysis of cases of appendicular adenocarcinoma and its management in a series of 10 years in Hospital Doctor Sótero del Río

**Abstract**

*Introduction:* Appendiceal tumors are a rare pathology, not exceeding 0.1% of appendectomies. *Objectives:* Describe the management and survival of patients diagnosed with appendiceal adenocarcinoma at the Complejo Asistencial Doctor Sótero del Río.

*Materials and methods:* Descriptive retrospective analysis of patients underwent appendectomy, with histopathologic diagnosis of appendiceal adenocarcinoma, in the period from January 2003 to December 2013. Demographic characteristics, symptoms, management and survival were evaluated.

*Results:* Data from 14,582 appendectomies was analyzed; 84 positive biopsies for primary appendiceal tumors (0.58%) were obtained. Of this group, 9 biopsies corresponded to an appendiceal adenocarcinoma (0.06%). Seven of the 9 patients had complete record. The median age was 53 years. Six patients presented with an acute abdomen. Right hemicolectomy underwent 6 patients. Of these, 4 received adjuvant chemotherapy. The 3-year survival was 58%.

*Conclusions:* Appendiceal adenocarcinoma is a rare finding during an appendectomy and is associated with a low overall survival.

© 2016 Sociedad de Cirujanos de Chile. Published by Elsevier España, S.L.U. This is an open access article under the CC BY-NC-ND license (<http://creativecommons.org/licenses/by-nc-nd/4.0/>).

**Introducción**

Los tumores apendiculares primarios son una patología infrecuente, correspondiendo a menos del 1% del total de apendicectomías<sup>1</sup>. Clásicamente la histología más frecuente ha sido la neoplasia neuroendocrina tanto en series internacionales<sup>2</sup> como en reportes nacionales, alcanzando una frecuencia aproximada del 50% del total de tumores del apéndice<sup>3,4</sup>. Sin embargo, la distribución de las neoplasias apendiculares podría estar cambiando con el tiempo. En una amplia serie de tumores apendiculares derivada de la base de datos «Surveillance, Epidemiology, and End Results» (SEER) del Instituto Nacional del Cáncer de Estados Unidos, con datos obtenidos durante los años 1973 a 2007, se determina que el tipo histológico más frecuente es el adenocarcinoma mucinoso seguido del adenocarcinoma tipo intestinal. Las neoplasias neuroendocrinas representaban solo el 11% del total de tumores primarios del apéndice<sup>5</sup>. El pronóstico de los tumores apendiculares es variado, fundamentándose en las características histopatológicas y el comportamiento clínico del tumor<sup>2,5</sup>.

Los adenocarcinomas apendiculares (AA) poseen una frecuencia menor del 0,2% de las apendicectomías según la literatura internacional<sup>6-8</sup>, mientras que las series nacionales dan cuenta de un 0,02 a 0,09% del total de piezas operatorias<sup>3,9-11</sup>. Su forma más común de presentación es la apendicitis aguda y su diagnóstico definitivo es histológico<sup>3,12,13</sup>. El tratamiento recomendado para todos los casos es la hemicolectomía derecha<sup>6,12-16</sup>, con una sobrevida global a 5 años reportada del 40-50%<sup>12</sup>.

A nivel nacional, las series descritas son escasas, existiendo aún escasa información con respecto al manejo y seguimiento de estos pacientes en nuestro país<sup>3,9-11</sup>.

El objetivo del presente trabajo es describir el manejo y la sobrevida de pacientes con diagnóstico de AA en el

Complejo Asistencial Dr. Sótero del Río (CASR) desde enero de 2003 a diciembre de 2013.

**Materiales y métodos**

Se realizó un análisis retrospectivo descriptivo del registro de biopsias diferidas de anatomía patológica con diagnóstico de AA, en el cual se incluyó a todos los pacientes mayores de 15 años operados de apendicitis en el CASR entre enero de 2003 y diciembre de 2013, excluyendo los adenocarcinomas que infiltraban de forma secundaria el apéndice.

Se registraron datos demográficos, síntomas, intervalo de tiempo entre apendicectomía y hemicolectomía derecha, estadificación de la enfermedad, quimioterapia adyuvante, sobrevidas global y específica. Las cirugías primarias fueron realizadas por el equipo de cirujanos de urgencia y residentes del CASR, mientras que todas las hemicolectomías derechas fueron realizadas por el equipo de coloproctología del CASR. El análisis de las biopsias fue llevado a cabo por el equipo de anatomía patológica del CASR.

Se revisaron todas las biopsias del banco de anatomía patológica, seleccionando las que cumplían con los criterios de inclusión descritos previamente. Según los hallazgos histológicos, independientemente del año en que se informaron, se utilizó la clasificación TNM de la AJCC 7.<sup>a</sup> edición<sup>17</sup> para su estadificación. La fecha de defunción y la causa de muerte de los pacientes se certificaron mediante la ficha clínica y el registro nacional de identificación.

Los datos recolectados se presentan mediante estadística descriptiva de las variables categóricas y cuantitativas estudiadas. La sobrevida se analizó con el método de Kaplan-Meier a 3 años, período del que se disponía del seguimiento adecuado de los pacientes.

**Tabla 1** Datos demográficos de los pacientes incluidos en el estudio

N.º	Edad	Sexo	Comorbilidad	Cuadro clínico	Tipo de cirugía
1	34	F	No	Abdomen agudo	Urgencia
2	36	F	No	Abdomen agudo	Urgencia
3	82	M	No	Abdomen agudo	Urgencia
4	53	F	Fibrosis pulmonar	Abdomen agudo	Urgencia
5	33	M	No	Abdomen agudo	Urgencia
6	57	M	HTA	Abdomen agudo	Urgencia
7	66	F	HTA, Ca basocelular	Dolor abdominal crónico	Electiva

Ca: cáncer; HTA: hipertensión arterial.

## Resultados

Se realizaron 14.582 apendicectomías en el CASR, de las cuales 84 biopsias (0,58%) resultaron positivas para tumores primarios apendiculares. El análisis histopatológico dio cuenta de 9 biopsias (0,06%) concordantes con AA, 7 de estos pacientes con registro clínico completo, excluyendo del análisis final a los 2 pacientes con diagnóstico de AA sin registro clínico.

La mediana de edad fue de 53 años (rango 33 a 82 años). Tres pacientes presentaban comorbilidades. El cuadro clásico de apendicitis aguda se presentó en 6 de los 7 pacientes. Una paciente inició con dolor crónico en hipogastrio de 4 meses de evolución. Por sospecha de patología anexial derecha, ingresó a pabellón para ooforectomía, requiriendo además una apendicectomía debido al compromiso que evidenciaba en el intraoperatorio (tabla 1).

En el análisis histológico, 3 pacientes presentaron AA poco diferenciado, uno con células en anillo de sello y 4 de tipo mucinoso. Los detalles de los hallazgos histopatológicos se resumen en la tabla 2.

Todos los pacientes fueron evaluados en comité oncológico multidisciplinario. En 6 de ellos se realizó una hemicolectomía derecha con criterios oncológicos posterior a la confirmación histológica, con una mediana de intervalo de tiempo entre cirugías de 95 días (58-380 días). Una

paciente fue tratada inicialmente como cáncer de ovario debido a hallazgos poco concluyentes en la anatomía patológica. Se inició precozmente quimioterapia en el contexto de adenocarcinoma indiferenciado sospechoso de primario ovárico hasta que se confirmó el origen apendicular a través del estudio inmunohistoquímico.

Según la clasificación TNM, un paciente fue estadificado como etapa I, uno en etapa II, 4 en etapa III y uno en etapa IV. De los 6 pacientes intervenidos con una hemicolectomía derecha, 5 tenían indicación de quimioterapia, 4 de ellos recibieron terapia adyuvante con FOLFOX y uno de ellos no recibió dicho tratamiento por contraindicación, dada su condición clínica y comorbilidades.

Durante el período de estudio, 3 pacientes presentaron recidiva con carcinomatosis peritoneal (tabla 3). La supervivencia global y la específica a 3 años en esta serie fueron la misma (58%). Según el método de Kaplan-Meier, la mediana de supervivencia fue de 52 meses (21-83 meses). La curva de supervivencia se aprecia en la figura 1.

## Discusión

El adenocarcinoma es la forma más frecuente de los tumores malignos en general, no así en la localización apendicular donde clásicamente es considerado una entidad rara. El diagnóstico definitivo se realiza, generalmente, mediante la pieza anatómica analizada por el patólogo en el postoperatorio. En un bajo porcentaje existiría una sospecha intraoperatoria de tumor apendicular, situación que retrasa su enfrentamiento. Su evolución no difiere de los adenocarcinomas localizados en otros sectores del colon.

Una vez confirmado el diagnóstico, dependiendo del compromiso del tumor primario, existe indicación de hemicolectomía derecha más disección linfonodal, lo que permite una adecuada estadificación del tumor<sup>18</sup>. Esta conducta difiere del manejo de los otros tipos histológicos de tumores primarios del apéndice. El pronóstico de los adenocarcinomas es más sombrío que el resto de los tumores apendiculares, con sobrevividas que alcanzan un 40-50% a 5 años en las mejores series<sup>6,12,15</sup>.

Si bien se ha descrito un cambio en la epidemiología de los tumores apendiculares en series internacionales, a nivel nacional el adenocarcinoma sigue siendo un tumor muy infrecuente<sup>3,5,11</sup>.

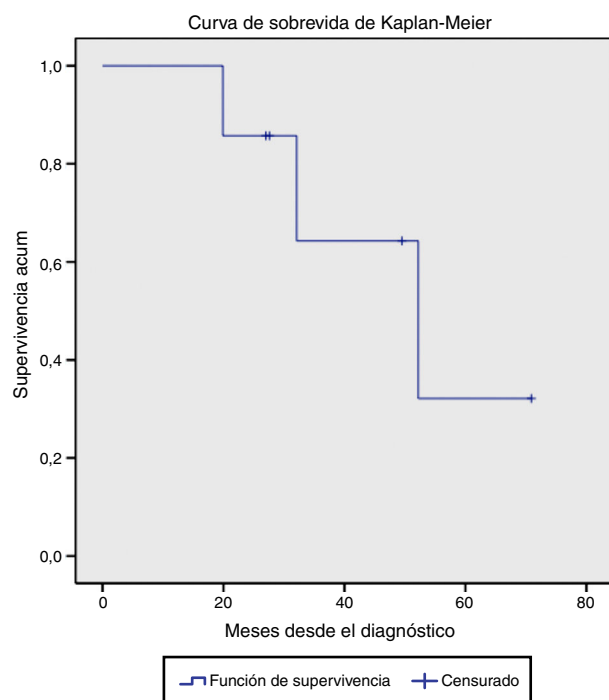
La sobrevivida reportada en este estudio se acerca a datos publicados; sin embargo, sería importante analizar cuál es el impacto del retardo del tratamiento oncológico en la

**Tabla 2** Hallazgos histológicos de las biopsias diferidas incluidas en el estudio

Características	Número de pacientes (serie de 7 pacientes)
<i>Grado de diferenciación</i>	
Bien diferenciado	1
Moderadamente diferenciado	3
Poco diferenciado	3
<i>Células en anillo de sello</i>	1
<i>Mucinoso</i>	4
Mucina libre	1
<i>Compromiso de base apendicular</i>	2
<i>Borde quirúrgico positivo</i>	2
<i>Permeaciones vasculares</i>	4
<i>Permeaciones perineurales</i>	1

**Tabla 3** Estadificación, manejo y condición clínica de los pacientes a la fecha de corte del estudio

N.º	Estadificación TNM	Manejo quirúrgico postapendicectomía	Tiempo entre 1.ª y 2.ª cirugías (días)	Quimioterapia adyuvante	Recidiva	Mortalidad a la fecha de corte
1	I	Hemicolectomía derecha	121	No	No	No
2	II	Hemicolectomía derecha	88	Sí	No	No
3	III	Hemicolectomía derecha	58	Sí	No	No
4	III	Hemicolectomía derecha	380	No	Sí	Sí
5	III	Hemicolectomía derecha	60	Sí	Sí	Sí
6	III	Hemicolectomía derecha	102	Sí	Sí	Sí
7	IV	Manejo de cáncer de ovario	-	Sí	-	No

**Figura 1** Curva de supervivencia de Kaplan-Meier de pacientes con diagnóstico de adenocarcinoma apendicular.

sobrevivencia, considerando que la progresión de la enfermedad tiende a ser a través de la vía celómica<sup>19-23</sup>. En nuestra serie la letalidad está directamente relacionada con la recidiva en forma de carcinomatosis peritoneal. Con respecto a este punto en particular, se han publicado terapias que podrían modificar significativamente el pronóstico de este subgrupo de pacientes. La citorreducción más quimioterapia intraperitoneal hipertérmica (HIPEC, siglas en inglés) pareciera tener una respuesta favorable en el manejo de esta enfermedad, mejorando las tasas de respuesta con supervivencias a 3 años de alrededor del 65%, y hasta del 99% en casos seleccionados (grado I, sin compromiso linfonodal, y

citorreducción completa). Dicha tasa cae al 20% si no se logra la citorreducción<sup>24</sup>.

El HIPEC obtiene mejores resultados para pacientes asintomáticos con carcinomatosis peritoneal de pequeño volumen que pueden ser exitosamente citoreducidos (dejando depósitos < 2,5 mm)<sup>25</sup>. La selección de pacientes es importante para determinar el grupo que se verá beneficiado con esta técnica. Si bien existen varias series y un ensayo clínico acerca del uso del HIPEC, no se dispone actualmente de evidencia categórica de su utilidad en el AA. Los estudios existentes poseen diferencias en el tipo de pacientes y diagnósticos incluidos. Sin embargo, se ha observado una mayor supervivencia en los pacientes tratados con HIPEC<sup>26-28</sup>.

Respecto a la presente serie, si bien el número de casos reclutados es bajo (9 pacientes), el período de análisis (10 años) es amplio y considera un número importante de apendicectomías (14.582 apendicectomías), lo que corresponde a un número significativo para las series nacionales publicadas hasta el momento. Por otro lado, la pérdida de registros que se dio en 2 pacientes afecta significativamente los resultados obtenidos de esta serie de 7 casos.

En conclusión, el AA es una neoplasia muy infrecuente, lo que dificulta su sospecha, diagnóstico precoz y manejo oportuno. El presente trabajo sugiere la necesidad de optimizar el índice de sospecha intraoperatorio y la oportunidad de diagnóstico histológico postapendicectomía, lo que permitiría un enfrentamiento y tratamiento precoz de los pacientes portadores de tumores apendiculares, en especial, para aquellos casos con peor pronóstico como el adenocarcinoma.

## Responsabilidades éticas

**Protección de personas y animales.** Los autores declaran que para esta investigación no se han realizado experimentos en seres humanos ni en animales.

**Confidencialidad de los datos.** Los autores declaran que han seguido los protocolos de su centro de trabajo sobre la publicación de datos de pacientes.

**Derecho a la privacidad y consentimiento informado.** Los autores declaran que en este artículo no aparecen datos de pacientes.

## Conflicto de intereses

No tiene.

## Bibliografía

- Ozakyol AH, Sariçam T, Kabukçuoğlu S, Çağa T, Erenoğlu E. Primary appendiceal adenocarcinoma. *Am J Clin Oncol*. 1999;22:458-9.
- Connor S, Hanna G, Frizelle F. Appendiceal tumors: Retrospective clinicopathologic analysis of appendiceal tumors from 7,970 appendectomies. *Dis Colon Rectum*. 1998;41:75.
- Butte B. Tumores del apéndice cecal. Análisis anatomoclínico y evaluación de la sobrevida alejada. *Rev Chil Cir*. 2007;59:217-22.
- Alvarez R, González R, Seguel E, Betancur C, Davanzo A, Gallardo R, et al. Tumores y quistes apendiculares. *Rev Chil Cir*. 2001;53:546-50.
- Turaga K, Pappas S, Gamblin T. Importance of histologic subtype in the staging of appendiceal tumors. *Ann Surg Oncol*. 2012;19:1379.
- Nitecki S, Wolff B, Schlinkert R, Sarr M. The natural history of surgically treated primary adenocarcinoma of the appendix. *Ann Surg*. 1994;219:51-7.
- Leonriot JP, Huguier M. Adenocarcinoma of the appendix. *Am J Surg*. 1988;155:470-5.
- Lee W, Choi S, Lee J, Kim K, Park Y, Baek J. A retrospective clinicopathological analysis of appendiceal tumors from 3,744 appendectomies: A single institution study. *Int J Colorectal Dis*. 2011;26:617-21.
- Zamorano D. Neoplasias malignas primarias del apéndice cecal: estudio comparativo entre 2 hospitales regionales. *Rev Chil Cir*. 2014;66:543-8.
- Beltrán M. Tumores malignos del apéndice cecal en pacientes operados por apendicitis en la IV Región de Chile. *Rev Chil Cir*. 2013;65:509-14.
- Venturelli F. Tumores apendiculares en 6.093 apendicectomías de urgencia. Sobrevida a 5 años. *Rev Chil Cir*. 2010;62:594-9.
- Ito H, Osteen R, Bleday R, Zinner M, Ashley S, Whang E. Appendiceal adenocarcinoma: Long-term outcomes after surgical therapy. *Dis Colon Rectum*. 2004;47:474-80.
- Hesketh K. The management of primary adenocarcinoma of the vermiform appendix. *Gut*. 1963;4:158-68.
- Cerame M. A 25-year review of adenocarcinoma of the appendix. A frequently perforating carcinoma. *Dis Colon Rectum*. 1988;31:145-50.
- Cortina R, McCormick J, Kolm P, Perry R. Management and prognosis of adenocarcinoma of the appendix. *Dis Colon Rectum*. 1995;38:848-52.
- Conte CC, Petrelli NJ, Stulc J, Herrera L, Mittelman A. Adenocarcinoma of the appendix. *Surg Gynecol Obstet*. 1988;166:451-3.
- Edge SB, Byrd DR, Compton CC, editores. *AJCC cancer staging manual*. 7th ed. New York, NY: Springer; 2010. p. 113-23.
- Deans G, Spence R. Neoplastic lesions of the appendix. *Br J Surg*. 1995;82:299-306.
- Bertuzzo V, Coccolini F, Pinna A. Peritoneal seeding from appendiceal carcinoma: A case report and review of the literature. *World J Gastrointest Surg*. 2010;2:265-9.
- Winder T, Lenz HJ. Mucinous adenocarcinomas with intra-abdominal dissemination: A review of current therapy. *Oncologist*. 2010;15:836-44.
- Miller RT, Sarikaya H, Jenison E. Adenocarcinoid tumor of appendix presenting as unilateral Krukenberg tumor. *J Surg Oncol*. 1988;37:65-71.
- Nitecki S, Assalia A, Schein M. Contemporary management of the appendiceal mass. *Br J Surg*. 1993;80:18-20.
- Sugarbaker P. Pseudomyxoma peritonei. A cancer whose biology is characterized by a redistribution phenomenon. *Ann Surg*. 1994;219:109-11.
- Sugarbaker P, Jablonski KA. Prognostic features of 51 colorectal and 130 appendiceal cancer patients with peritoneal carcinomatosis treated by cytoreductive surgery and intraperitoneal chemotherapy. *Ann Surg*. 1995;221:124-32.
- Sugarbaker P. Managing the peritoneal surface component of gastrointestinal cancer. Part 2. Perioperative intraperitoneal chemotherapy. *Oncology (Williston Park)*. 2014;18:207-19.
- Proulx G, Willett C, Daley W, Shellito P. Appendiceal carcinoma: Patterns of failure following surgery and implications for adjuvant therapy. *J Surg Oncol*. 1997;66:51-3.
- Chua TC, Al-Alem I, Saxena A, Liauw W, Morris DL. Surgical cytoreduction and survival in appendiceal cancer peritoneal carcinomatosis: An evaluation of 46 consecutive patients. *Ann Surg Oncol*. 2011;18:1540-6.
- González-Moreno S, Sugarbaker P. Right hemicolectomy does not confer a survival advantage in patients with mucinous carcinoma of the appendix and peritoneal seeding. *Br J Surg*. 2004;91:304-11.