

## TRAUMA PENETRANTE MEDIASTÍNICO POR BALA\*

Drs. Belén Sanhueza P.<sup>1,2</sup>, Int. Iván Ruiz F.<sup>3</sup>, Carlos Álvarez Z.<sup>1,2</sup>

<sup>1</sup> Facultad de Ciencias Médicas. Universidad de Santiago de Chile (USACH). Campus Hospital Barros Luco.

<sup>2</sup> Servicio de Cirugía y Unidad de Emergencia Complejo Asistencial Barros Luco (CABL).

<sup>3</sup> Interno de Medicina USACH.  
Santiago, Chile.

### Abstract

#### Transmediastinal gunshot wound treated conservatively

**Background:** Patients with mediastinal trauma are subjected to numerous surgical procedures and have a high mortality. Fifty percent of patients will require emergency surgery and its indication depends on their hemodynamic condition on admission. Less than 10% of hemodynamically stable patients will require surgery. **Case report:** A 22 years old male with a transmediastinal gunshot wound. The bullet crossed the sternum and lodged in the anterior mediastinum in front of the heart and great vessels, without causing visceral lesions. A chest X ray, echocardiography, CT scan and routine laboratory were performed. The patient was treated with antimicrobials and analgesics with a satisfactory evolution. After two years of follow up, he is in good conditions.

**Key words:** Gunshot, mediastinum, thoracic injuries.

### Resumen

**Introducción:** Los pacientes con heridas de mediastino son sometidos en un alto porcentaje a intervenciones quirúrgicas con una alta mortalidad. Pueden agruparse en aquellos que requieren cirugía o en aquellos que serán evaluados y mantenidos en observación. El 50% de los heridos por bala en el mediastino sufrirá intervención de emergencia. La selección se efectúa según la condición hemodinámica de ingreso. Menos de un 10% de los pacientes estables requerirá una operación. **Caso clínico:** Presentamos el caso de un paciente varón de 22 años sin antecedentes mórbidos tratado en el Hospital Barros Luco Trudeau, herido por arma de fuego, hemodinámicamente estable cuyo proyectil ingresó por vía medioesternal, atravesando el esternón y alojándose en mediastino anterior, por delante del corazón y los grandes vasos, cuya evolución y estudio descartó lesiones viscerales. Se estudió con radiografía de tórax, ecocardiografía, tomografía computarizada (TC) de tórax con contraste y laboratorio de rutina. Se realizó monitorización, se inició tratamiento antibiótico de amplio espectro y analgesia. Su evolución fue satisfactoria. A 2 años de seguimiento se encuentra clínicamente normal. Los heridos en el mediastino, hemodinámicamente estables, pueden ser evaluados y seleccionados en forma segura con TC de tórax. Hay un grupo de pacientes sin lesión mayor, que evolucionan satisfactoriamente y que no requieren cirugía.

**Palabras clave:** Mediastino, lesiones torácicas, cirugía torácica.

\*Recibido el 1 de abril de 2013 y aceptado para publicación el 7 de mayo de 2013.

Los autores no refieren conflictos de interés.

Correspondencia: Dr. Carlos Álvarez Z.  
Salmos Sur 107, Las Palmas de Maipú. Maipú, Santiago, Chile. Fax: 551-4320  
doctorcmaz@gmail.com

## Introducción

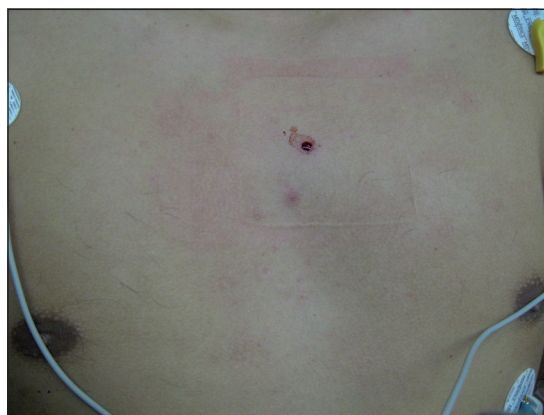Cerca de 150.000 pacientes fallecen todos los años en EE.UU. como resultado de traumatismos, 25% de estas muertes están relacionadas directamente con el traumatismo de tórax<sup>1,2</sup>. En Chile, el año 2010, fallecieron 632 pacientes por traumatismos de tórax, 507 hombres y 125 mujeres<sup>3</sup>. En el año 2011 se atendieron 85 pacientes con traumatismo de tórax en el Hospital Barros Luco, 9 de ellos con herida por bala, no hubo mortalidad. En general la mayoría de los pacientes con traumatismo de tórax sobreviven con adecuada resucitación, eficientes exámenes diagnósticos y el uso de un drenaje pleural. No más de un 3% de ellos requiere cirugía de urgencia<sup>4</sup>. En contraste a esto, los pacientes con heridas de mediastino tienen un alto porcentaje de intervenciones quirúrgicas y una alta mortalidad (20 a 40%)<sup>5</sup>. El objetivo de este trabajo es reportar el caso de un herido por bala transesternal sin repercusión anatómica alguna, su manejo y evolución. Presentamos nuestras imágenes y los hallazgos radiológicos más destacados. No encontramos reporte de algún caso parecido en Chile.

Revisamos además el manejo actual de estas lesiones. Para la revisión bibliográfica se realizó una búsqueda a través del Catálogo Bello, Pubmed y Scielo sin restricción de tiempo o idioma.

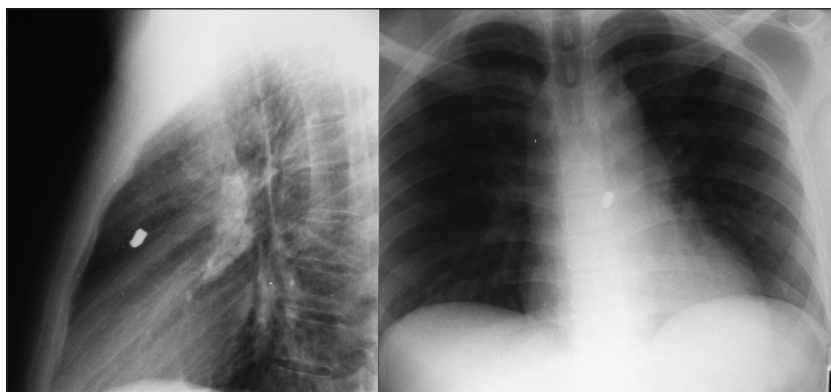
## Reporte del caso

Paciente de sexo masculino de 22 años, con antecedentes de hábito tabáquico (5 paquetes año) y consumidor ocasional de cocaína. Ingres a la Unidad de Emergencia del CABL tras recibir herida por arma de fuego en la vía pública, según refiere a una distancia aproximada de 1 metro. Al examen físico está vigil, tranquilo, eupneico, con presión arterial de 140/80 mmHg, pulso de 81, frecuencia respirato-

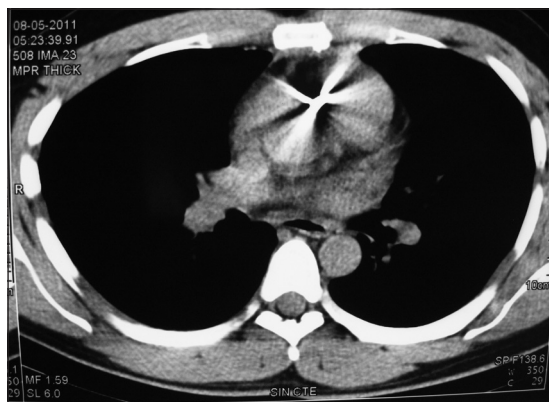
ria de 16 y temperatura axilar de 36° C. Presenta una lesión de 0,5 cm de diámetro redondeada, sin sangrado activo, a nivel del segundo espacio intercostal línea medioesternal (Figura 1). Resto de la exploración sin alteraciones. Ante los hallazgos descritos se realiza radiografía de tórax anteroposterior y lateral (Figura 2) que muestra proyectil metálico alojado en mediastino anterior, sin ocupación pleural ni ensanchamiento mediastínico. Posteriormente, se realiza TC de tórax multicorte con contraste (Figura 3) que muestra proyectil metálico alojado en mediastino anterior por delante de la ventana aortopulmonar, sin hematoma mediastínico, ocupación pleural, lesión pulmonar, aire mediastínico ni lesiones de corazón y grandes vasos. En los exámenes de laboratorio se informa hematocrito de 46,8%, hemoglobina de 16,4 g/dl, recuento de glóbulos blancos de  $8,87 \times 10^3/\mu\text{L}$ , porcentaje de protrombina de 98,5%, nitrógeno ureico sanguíneo de 7 mg/dl y creatinemia de 0,96 mg/dl. Evoluciona hemodinámicamente estable y sin cambios clínicos. Se hospitaliza y traslada al



**Figura 1.** Herida en región medioesternal, correspondiente a la entrada del proyectil.



**Figura 2.** Radiografía de tórax con proyectil alojado en mediastino anterior.



**Figura 3.** TC de tórax que muestra proyectil en mediastino anterior. No se evidencia derrame pericárdico, ocupación pleural, neumomediastino o daño visceral.

Servicio de Cirugía donde continua en iguales condiciones. Se indica analgesia oral con paracetamol 1 g cada 8 h, antibioticoterapia con ceftriaxona 2 g iv al día y estricta monitorización hemodinámica. Se realiza ecocardiografía de control a las 48 h que resulta normal. Se da de alta al quinto día en buenas condiciones con diagnóstico definitivo de herida torácica mediastínica por arma de fuego no complicada.

## Discusión

Cuando se enfrenta un paciente herido en el tórax con una lesión sugerente de compromiso mediastínico, se debe diferenciar un grupo que pasará a pabellón de inmediato y otro que se puede manejar en observación y que será evaluado con exámenes complementarios que descarten lesiones que deban resolverse con cirugía.

En general los pacientes hemodinámicamente inestables son intervenidos de inmediato y aquellos con hemodinamia normal se mantienen en rigurosa observación y son estudiados con exámenes imagenológicos que descartan una lesión mayor. Históricamente las heridas por bala que afectan el mediastino ocasionan lesiones vasculares en el 50% de los casos y tiene una mortalidad operatoria del 20 al 40%<sup>5-7</sup>. Por otro lado, se ha reportado que los pacientes estables requieren cirugía sólo entre un 7 a 31%, con una mortalidad operatoria que se ha mantenido estable en este grupo de 0%<sup>4, 8</sup>.

Desde 1981 el manejo estándar de los pacientes estables se realizó con monitorización hemodinámica estricta y varios exámenes imagenológicos complementarios, algunos de ellos de costo elevado e invasivos. Sin embargo, en los últimos 10 años se ha reportado un manejo exitoso de estos pacientes,

seleccionándolos inicialmente sólo con la TC de tórax con contraste, lo que ha reducido los gastos y disminuido los riesgos de procedimientos invasivos de rutina. Sólo si la TC es positiva se eligen exámenes complementarios dirigidos a lesiones de órganos específicos (esofagograma, aortografía, broncoscopia, etc.)<sup>8</sup>

En nuestro caso, el paciente ingresó hemodinámicamente estable con una herida por bala muy sugerente de traumatismo mediastínico, se mantuvo monitorizado en forma estricta, se realizó radiografía de tórax que evidenció un proyectil alojado en mediastino anterior, se solicitó TC de tórax con contraste y ecocardiografía que resultaron negativas para lesiones viscerales y ocupación pleural. Evolucionó favorablemente, fue dado de alta y los controles posteriores, a 2 años de seguimiento, han demostrado un resultado final exitoso, tal como lo reportado en estos casos en la literatura.

## Conclusión

Los heridos en el mediastino hemodinámicamente estables pueden ser evaluados y seleccionados en forma segura con TC de tórax, habiendo un grupo de ellos sin lesión mayor, que evolucionan satisfactoriamente y que no requieren cirugía.

## Referencias

1. MacKenzie E, Fowler C. Epidemiology. En: Feliciano D.; Mattox K.; Moore E. Trauma, 6th Edition. USA McGraw-Hill 2008;25-40.
2. Livingston D, Hauser C. Chest Wall and Lung. En: Feliciano D.; Mattox K.; Moore E. Trauma, 6th Edition. USA McGraw-Hill. 2008;525-52.
3. Instituto Nacional de Estadísticas Chile. Estadísticas vitales Informe anual 2010. 2010: 336-8. Disponible en: [www.ine.cl](http://www.ine.cl) (consultado el 24 de marzo de 2013).
4. Burack JH, Kandil E, Sawas A, O'Neill PA, Sclafani SJ, Lowery RC, et al. Triage and outcome of patients with mediastinal penetrating trauma. *Ann Thorac Surg.* 2007;83:377-82.
5. Richardson JD, Flint LM, Snow NJ, Gray LA, Trinkle JK. Management of transmediastinal gunshot wounds. *Surgery* 1981;90:671-6.
6. Renz BM, Cava RA, Feliciano DV, Rozycki GS. Transmediastinal gunshot wounds: a prospective study. *J Trauma* 2000;48:416-22.
7. Degiannis E, Benn CA, Leandros E, Goosen J, Boffard K, Saadia R. Transmediastinal gunshot injuries. *Surgery* 2000;128:54-8.
8. Stassen NA, Lukan JK, Spain DA, Millar FB, Carrillo E, Richardson JD. Reevaluation of diagnostic procedures for transmediastinal gunshot wounds. *J Trauma* 2002;53:635-8.